臺北市立聯合醫院林森中醫昆明院區
中醫住院病例報告
主題：卵巢癌併腹腔轉移

報告醫師：黃聖富
指導醫師：劉佳祐

一、基本資料
病歷號：
姓名：朱ＯＯ
生日：48/00/00
年齡：57
性別：女性
居住地：
職業：
住院日期：105/07/01

二、主訴
腹脹痛 8 個月

三、現病史
此 57 歲女性，民國 98 年因腹部硬塊、腹悶脹、欲嘔感等症狀就醫，經馬偕醫院診斷為卵巢癌 stage 3c，98 年施行子宮卵巢輸卵管鼠蹊淋巴結以及大網膜切除，於 98 年接受 6 次化療療程。100 年發現肝臟轉移並進行部份切除肝臟手術及 8 次化療。102 年 1 月發現脾臟轉移，於 102 年 1 月 11 日接受脾臟全切除手術並進行化療，注射微溶脂小紅莓後效果不佳，於 102 年 2 月 21 日化療藥物改為紫杉醇與鉑金，化療於 102 年 8 月 27 日結束。103/05/08 再次轉移肝臟，接受手術及化學治療 6 次。患者 104 年 9 月 14 日於馬偕醫院手術治療：第七葉肝切除及腹腔內腫瘤切除。105/4 月做完第 6 次化療並做 CT，左邊骨盆腔有陰影，西醫建議 3 個月後追蹤。104/09 月開刀完後，雙側上腹及雙側下腹悶痛或脹痛反覆發作約 8 個月，最近 1 個月較嚴重，VAS：5，1 天疼痛數次，飯後加重。按壓時 VAS6~7。扣診有鼓脹音，觸診可摸到小硬塊。脹氣、矢氣多，食慾食量稍差，泛酸，大便 2~3 日 1 行，排不淨感，肛門異物感。

四、過去病史
高血脂
糖尿病

個人史：
宗教信仰：基督教

飲食習慣：葷食。
過敏：紫杉醇(皮膚、呼吸道)
抽菸:無
喝酒:無
運動：無固定運動
生活環境：住宅區
家庭狀況：

家族史：
父親：TYPE 2 DM

經帶胎產史：
G4P2A2，已停經

旅遊史：無

五、中醫四診
望：
體格：四肢中等，腹部稍胖
神態：倦怠感
面色：稍不華
甲色：淡紅
口唇：無異狀
毛髮：髮灰白
皮膚：無紅疹或傷口
舌診：舌淡紅暗稍胖大，苔薄白

臺北市立聯合醫院林森中醫昆明院區
中醫住院病例報告
主題：卵巢癌併腹腔轉移

聞：
聲音：語音平和
氣味：無異常氣味
問：
整體：生命跡象穩定，偶倦怠感
情志：情志平穩，易健忘
寒熱：怕冷、怕熱、惡風
汗：無自汗或盜汗
頭頸：無不適
耳鼻喉：無不適
目：目乾澀
口咽：口乾喜飲溫水、口苦
胸腹：雙側上腹及雙側下腹悶痛或脹痛 VAS：5，疼痛位置不一，飯後加重，按壓時 VAS6~7。脹氣。食慾食量稍差。泛酸
腰背：腰膝無力
四肢：下肢冷
二便：大便 2~3 日 1 行，偶乾硬，矢氣多，頻尿餘尿感，夜尿 1~2 次
睡眠：不易入睡，需服安眠藥
經帶胎產：G4P2A2

切：
脈沉弦緊

腹部有小硬塊，其位置不定，針刺可使其消散
腹部鼓脹音

六、現代醫學身體（理學）診察

BP:118/76mmHg PR:92/min BT:36.5℃ RR:18 H: 163.5cm W:61.2kg BMI :23
Consciousness ： clear and alert
Head：anicteric sclera and red conjunctiva
Neck：soft and supple, no lymphadenopathy
Chest：Breathing sounds: smooth；No wheezing；No basal crackles
Heart： regular rhythm without murmur
Abdomen：tympanic sound, RLQ、LLQ abdominal tenderness, no rebounding pain
Extremity ：freely movement, no pitting edema

七、整體回顧

此 57 歲女性病患，有高血脂及糖尿病史，於 98 年診斷為卵巢癌 stageIIIC，在馬偕做 OP+化療後，於 100 年轉移肝臟、102 年轉移脾臟、103/05/08 再次轉移肝臟，接受手術及化學治療。104/9 月開刀完後，雙側上腹及雙側下腹脹痛或悶痛反覆發月，疼痛位置不定，VAS：5，1 天數次，飯後加重。按壓時 VAS6~7。近 1 個月較嚴重。105/4 月做完第 6 次化療並做 CT，左邊骨盆腔有陰影，西醫建議 3 個月後追蹤。扣診有鼓脹音，觸診可摸到小硬塊，其位置不定，針刺可使其消散

脹氣。矢氣多，食慾食量稍差，泛酸，大便 2~3 日 1 行偶乾硬，排不淨感，肛門異物感。腰膝無力，下肢冷，口乾喜飲溫水，疲倦感，不易入睡，頻尿餘尿感，夜尿 1~2 次。舌淡紅暗稍胖大，苔薄白，脈弦緊。

八、時序圖

臺北市立聯合醫院林森中醫昆明院區
中醫住院病例報告
主題：卵巢癌併腹腔轉移

98年	卵巢癌stage 3c，子宮卵巢輸卵管鼠蹊淋巴結以及大網膜切除，6次化療
100年	發現肝臟轉移並進行部份切除肝臟手術及8次化療
102年	發現脾臟轉移，於102年1月11日接受脾臟全切除手術並進行化療
103年5月	再次轉移肝臟，接受手術及化學治療6次
104/9月	第七葉肝切除及腹腔內腫瘤切除。
105/4月	做完第6次化療並做CT，左邊骨盆腔有陰影，西醫建議3個月後追蹤
105/7/1	雙側上腹及雙側下腹悶痛或脹痛反覆發作約8個月，最近1個月較嚴重，VAS5，1天悶痛數次，飯後加重。按壓時VAS6~7

九、辨證（病機分析）

病因：

不內外因：手術後中焦氣機阻滯，腸胃蠕動不良，不通則痛

病位：

西醫解剖：腸、胃

中醫臟象：胃、肝

病性：

主證：雙側上腹及雙側下腹脹痛或悶痛，飲食後加重。扣診有鼓脹音，觸診可摸到小硬塊，疼痛部位及小硬塊位置不定，針刺可使其消散。舌淡紅稍暗胖大，苔薄白，脈弦緊

次證：脹氣，泛酸，食慾食量稍差，矢氣多，大便 2~3 日 1 行偶乾硬，排不淨感，肛門異物感。倦怠感，口乾

病勢：

腹腔或骨盆腔手術常導致組織間發生沾黏，產生手術後沾黏的主要原因，是由於纖維蛋白凝塊(fibrin clot)在傷口部位累積，並黏著在不同腹膜組織間，使得發炎反應持續的進行。纖維蛋白凝塊將會隨著傷口的癒合逐漸變成以膠原蛋白纖

維為主的結構，進一步對腹膜產生拉扯的情況，此即為沾黏形成的過程。

《臨證指南醫案·腹痛》指出“腹出乎中，痛因非一，須知其無形及有形之患，……，所謂有形為患者，如蓄血食滯……”是說腹痛有很多因素，但已知蓄血為腹痛之因，且為有形之邪。腹部手術過程中腸管、漿膜及血管的損傷必有離經之血殘留腹腔，謂之蓄血，瘀血阻滯，妨礙氣機升降，通降受阻，不通則痛矣。

由患者之疼痛性質為脹痛或悶痛，位置及小硬塊游移不定，針刺可使其消散，且舌色暗，脈弦緊來判斷，患者應有氣滯血瘀之情形。多次手術傷及脾胃，導致中焦運化失司，胃氣不運，脾胃功能失調則不能充分運化水穀而脹氣，納運乏力，飲食不化而停聚，故飲食後腹痛加重；中焦氣滯累及大小腸，傳導失司，故見排便不爽乾硬、矢氣多、肛門異物感。脾氣不升無法使清陽上升則容易有倦怠感，津液無法上承則易口乾，胃氣不降則易有泛酸感。

脾主升清，胃主和降，肝主疏泄，三者為人一身氣機之樞鈕，環環相扣，相輔相成運化無權，土壅木鬱，肝失疏洩，木旺剋土；氣機阻滯，升降失常，而見氣滯作痛。

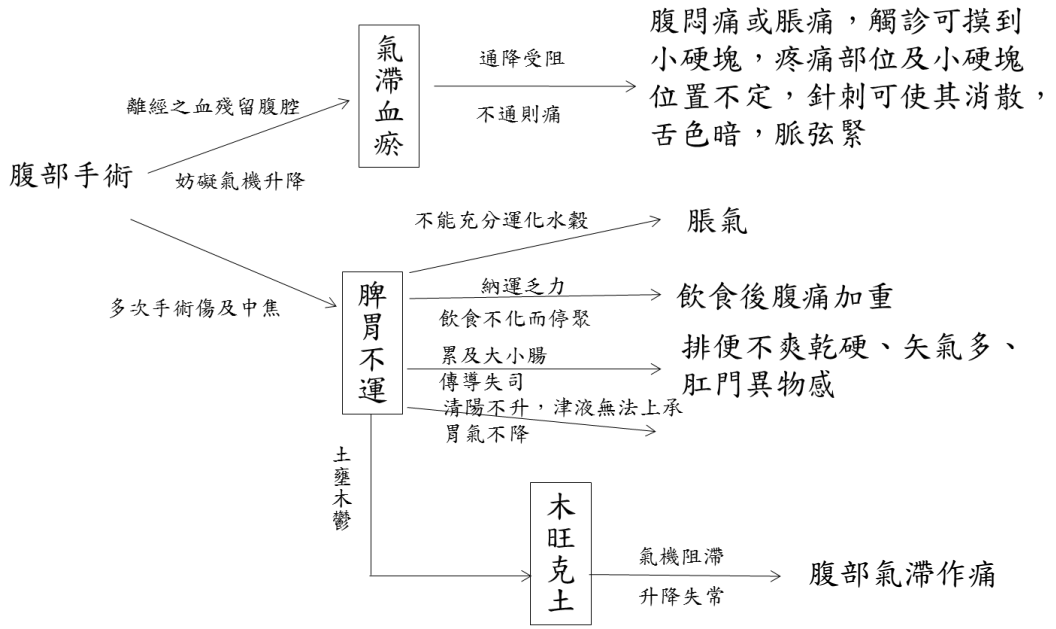

十、診斷

西醫病名：

卵巢癌；功能性消化不良

中醫證型（或疾病名）：

胃氣不運，肝氣不暢

十一、論治（治法分析）

理：

手術後沾黏主要發生在腔室內膜接觸的區域，當組織受到機械性損傷後，體內的凝血機制會使得纖維蛋白凝塊迅速地形成，以降低傷口出血的情況。然而由於手術後受傷組織的局部血液流量會發生降低的情況，因此可能影響了纖維蛋白溶解的活性，使得纖維蛋白凝塊不被分解而持續存在。隨著傷口癒合過程的進行，纖維蛋白凝塊進一步將轉變成膠原蛋白纖維為主的構造，對於所附著的腹膜產生拉扯的力量，此情況即視為手術後沾黏。手術後中下焦功能大傷，蠕動失常，導致氣機痞結，升降功能失調，故治療此病案之理氣消脹止痛為原則，且以「通」字立法，所謂通，並非單指攻下通利，《醫學傳真》說：“調氣以和血，調血以和氣，通也”。以驅散腹腔殘留的離經止血，而消除粘連。

法：行氣和胃，調肝理氣

方藥：

科學中藥：TID X 7 天

藥物	劑量	功效
小柴胡湯	2.33g	和解少陽
鬱金	0.66g	活血行氣止痛
厚朴	0.66g	下氣寬中，消積導滯
牛膝	0.5g	補肝腎，強筋骨
夏枯草	0.33g	清肝火，散鬱結
白花蛇舌草	0.33g	清熱解毒

水煎藥：

蒼朮 3 錢陳皮 3 錢厚朴 3 錢生薑 2 錢紅棗 2 錢

蒼朮健胃安脾；厚朴行氣除滿；陳皮理氣化滯、並助厚朴下氣降逆

針灸：

穴位:足三里(B)、太衝(B)、內關(B)、阿是 X7

足三里：調理脾胃，和腸消滯

太衝：疏肝行氣

臺北市立聯合醫院林森中醫昆明院區
中醫住院病例報告
主題：卵巢癌併腹腔轉移

內關：和胃寬胸、降逆止嘔

阿是：下腹部緊繃感及觸及硬塊處，緩解腹部張力

十二、病例追蹤

105/7/2	處方/天　　TID 小柴胡湯　7g, 鬱金　　2g, 厚朴　　2g, 牛膝　　1.5g, 夏枯草　　1g, 白花蛇舌草　1g, 陳皮3 蒼朮3 厚朴3生薑2 紅棗2　單位：錢 合谷(B)、足三里(B)、中脘、天樞(B)、大橫(B)、阿是X5	S: 腹脹腹痛頻率較減 O: 望:氣色佳，舌質淡紅暗稍胖大，苔薄白 聞:呼吸聲及說話聲平，意識清楚 問:納少食慾稍差，偶泛酸，飲食清淡，大便2-3日一行、成形，昨日無排便，今日排便1次，夜尿1次，眠差 切:脈沉弦數

105/7/3	處方/天　TID 小柴胡湯　7g, 鬱金　　2g, 厚朴　　2g, 牛膝　　1.5g, 夏枯草　　1g, 白花蛇舌草 1g, 陳皮3 蒼朮3 厚朴3 生薑2 紅棗2 單位：錢	S:散步後腹部結痛感 O: 望: 舌淡紅暗稍胖大,苔薄白 聞:呼吸聲及說話聲平，意識清楚 問:腹脹食後加劇，排氣後稍減，且飯後腹部硬塊變明顯，倦怠想睡但眠差，今日無排便 切:脈弦緊
105/7/4	處方：科中 小柴胡湯　7g, 鬱金　　2g, 厚朴　　2g, 枳實　　1.5g, 夏枯草　　1g, 白花蛇舌草 1g 陳皮3 蒼朮3 厚朴3 鬱金3 甘草1 單位：錢 足三里(B)、太衝(B)、內關(B)、阿是X5	S: 腹脹腹痛程度較改善 O: 望:神色可，舌淡紅稍暗胖大，苔薄白 聞:呼吸聲及說話聲平，意識清楚 問:納可眠可，昨日無大便，今日排便1次、成形，排便排不乾淨感覺改善，飯後脹氣感 切: 脈沉，腹脹鼓音，腹部硬塊較少

105/7/5	處方：科中水藥同前	S:針灸後腹脹腹痛減緩，食後及走動後腹脹疼痛，排氣後疼痛減輕 O: 望:神色可，舌淡紅稍暗胖大，苔薄白 聞:呼吸聲及說話聲平，意識清楚 問:納可，泛酸較減，眠差，今日排便1次，夜尿2次。 切:右脈沉弦細，左脈沉緊
105/7/6	處方：科中水藥同前 阿是穴*5、公孫B	S: 腹脹腹痛改善 vas：2 O: 望:神色可，舌淡紅稍暗胖大，苔薄白 聞:呼吸聲及說話聲平，意識清楚 問: 食慾可納可，今日排便1次、成形，排便排不乾淨感覺改善 切:脈弦

十三、討論

《景岳全書・卷二十五》中提出，暴痛多是由食滯、寒滯、氣滯所致；漸痛則多與蟲、火、痰、血有關：「其多滯多逆者方是實證，如無滯逆，則不得以實論也…，但當察其可按者為虛，拒按者為實；久痛者多虛，暴痛者多實。得食稍可者為虛，脹滿畏食者為實；痛徐而緩，莫得其處者多虛，痛劇而堅，一定不移者為實」。

葉天士《臨證指南醫案》對腹痛的辨證則是強調無形及有形為患的區別：所謂無形為患者，如寒凝、火鬱、氣阻、營虛及夏秋暑濕痧穢之類；所謂有形為患者，如蓄血、食滯、癥瘕、蛔蟯內疝及平素嗜好成積之類。主要治法則強調以「通」為主。另外肝主疏泄，其氣以調暢通達為用，脾主運化升清，其氣以升為健；胃氣的通降及脾氣的上升均須肝氣的疏泄，肝的疏泄正常，則脾胃氣機暢達，強調了木土兩臟氣機升降的重要性。

《血證論》中則指出：「木之性，主于疏泄，食氣入胃，全賴肝木之氣以疏泄之，而水穀乃化」。又「土得木則達」，所以肝的疏泄不及或太過，均可引起中焦氣機的功能失常，出現「肝木剋土」，造成氣機鬱滯，腹脹腹痛的症狀。因此臨床治療腹脹腹痛，應注意調和肝脾，調暢氣機。

金元四大家之一的李東垣曾在《醫學發明》中提到「通則不痛，痛則不通。通隨利減，當通其經絡，則疼痛去矣…」。明·汪機在《醫學原理》提出「凡腹痛之症，多是氣血澀泣不通而作」。

綜上所述，對於術後腸沾黏造成腹脹痛的症狀，除了理氣止痛外，還需著重

中焦脾胃的運化功能，且運脾重於補脾，氣機升降正常自然腹脹腹痛得緩，水穀精微得化而不滯。此外，肝旺脾虛、肝氣橫逆，若欲調暢氣機還須注意疏肝柔肝。

十四、參考文獻資料

1. 林芸薇、黃升騰、朱建福(2010)：小兒手術後腸沾黏之中醫治療經驗－案例報告。中醫藥雜誌，21 卷 3&4 期，157-163。
2. 劉技謀、謝式洲、黃玲惠(2009)：腹部手術術後沾黏之形成機轉與預防治療產品之研發，台灣醫學 ，13 卷 5 期，483-487。
3. 劉彥麟、蔡弦霖、許堯欽(2006)：胃癌術後併發症中西醫結合治療病例報告，中西醫整合醫學雜誌 VOL.8 NO.1。
4. ,陳榮洲(2007)：中醫內科學。臺中市：弘祥出版社。