中醫參與長期照顧之病例報告

姓名	陳張ＸＸ	病歷號碼		性別	□男 ■女	出生日期	4 年 00 月 00 日

說明：1. 病歷記載需包含病患的鑑別診斷、病歷書寫、理學檢查、診斷、檢查及用藥等內容。
2. 指導醫師需注意被指導者看診的溝通技巧與醫病關係之建立的教學指導，指導後需於每一病歷上簽名。

一、 基本資料

姓名：陳張ＸＸ
性別：女
年齡：101 歲
病歷號碼：
初診日期：105 年 05 月 04 日
問診日期：105 年 08 月 10 日
戶籍地址：

二、 主訴

臀部傷口癒合不良一個月

三、 現病史

這位 101 歲女性，過去疾病有慢性阻塞性肺病、支氣管擴張症、肺結核病史，故有慢性喘咳、活動氣促的問題。由於患者長期臥床、慢性營養不良，造成免疫力下降，時常出現肺部及泌尿道感染。因上述的問題，患者於桃園長庚護理之家接受長期慢性照顧。患者大約是一個月以前，因尿布疹搔抓皮膚時不慎造成傷口感染，大約 2*2 公分，膿皰型，傷口旁邊的皮膚出現紅腫現象，給予外用抗生素藥膏二週和口服抗生素一週，傷口改善程度仍不顯著，故家屬希望藉由中醫治療協助改善病人的傷口狀況。此外，患者平素呼吸急促，偶有痰音，身倦乏力，鼻胃管灌食，消化尚可，大便偏軟，眠平。

四、 過去病史

1.Left side hospital acquired pneumonia
2.Bil pleural effusion, suspected parapneumonic effusion
3.Urinary tract infection, E coli
4.Hypernatremia, dehydration relate
5.Bilateral bronchiectasis
6.Old pulmonary tuberculosis, status post complete treatment
7.Hypertension
8.Chronic obstructive pulmonary disease
9.Colorectal cancer status post operation
10.Hyperthyroidism status post operation
11.Right total hip replacement history

五、 個人史

飲食習慣：葷食

運動習慣：無
抽煙史：無
喝酒史：無
檳榔史：無

六、 家族史/旅遊史
無相關家族史和旅遊史。

七、 中醫四診
望：神智清楚，體態偏瘦，舌淡紅，萎軟，苔白，絡脈平。
聞：語言不暢，喉間痰音。
問： 1.寒熱：無發熱。
2.流汗：汗平。
3.頭面：呼吸喘促，Nasal cannula 2-3LPM。
4.口味：管灌牛奶。
5.胸脇：咳嗽偶發，痰白質稀，咳痰不暢，每日抽痰 3-5 次，一年內曾經發生吸入性肺炎接受抗生素治療。
6.脘腹：消化尚可，鼻胃管反抽時無未消化的食物，無明顯腹脹。
7.腰背肢體：肢體無力；臀部有一個 2*2 公分的傷口，膿皰型，明顯的紅腫熱痛情形。
8.二便：大便偏軟，日 3-4 解；小便可自解，無須導尿管。
9.睡眠：眠可。
切：脈診：二脈軟弱。
觸診：臀部傷口附近皮膚灼熱，有明顯壓痛。

八、 現代醫學身體(理學)診察/實驗室檢查/影像暨特殊檢查
BT:36C BP:114/66mmHg Pulse:81BPM BR:18/min BW:48.2Kg
VITAL SIGN: STABLE
GENERAL APPEARANCE: SMOOTH
HEENT: NP
CHEST: ASSESSORY MUSCLE USE, RHB
ABD: SOFT
EXT:FREE MOVABLE
E4V5M6
Swallowing: on N-G

2016/05/24

WBC	9.4	1000/uL	M3.9-10.6 F3.5-11
Hemoglobin	11.5	g/dL	M13.5-17.5 F12-16
Creatinine	0.38	mg/dL	M:0.64~1.27,F:0.44~1.03
Na(Sodium)	123	mEq/L	134-148
K(Potassium)	4.9	mEq/L	3.6-5.0
ALT/GPT	18	U/L	≦36

2015/04/11 Radiography of Chest A-P View(Supine)
Borderline cardiomegaly.
Calcification in the arotic knob suggesting atherosclerotic change
Nasogastric tube in place.
Hyperinflation with chronic infiltration, compatible with C.O.P.D.
Pleural effusion on left.
Multiple old rib fractures in left chest.
Peribronchial thickening at BLL.
Groundglass haziness of bil. lung fields due to pul. edema.
Degenerative change of thoracolumbar spine with spurs formation.
Compression fracture(s) with wedge deformity, T12

九、 整體回顧

這位 101 歲女性，過去疾病有慢性阻塞性肺病、支氣管擴張症、肺結核病史，故有慢性喘咳、活動氣促的問題。由於患者長期臥床、慢性營養不良，造成免疫力下降，時常出現肺部及泌尿道感染。因上述的問題，患者於桃園長庚護理之家接受長期慢性照顧。自從 105 年 5 月中醫介入治療後，患者咳喘痰多和呼吸急促的現象稍有緩解，患者大約是一個月以前，因尿布疹搔抓皮膚時不慎造成傷口感染，大約 2*2 公分，膿皰型，傷口旁邊的皮膚出現紅腫現象，給予外用抗生素藥膏二週和口服抗生素一週，傷口改善程度仍不顯著，故家屬希望藉由中醫治療協助改善病人的傷口狀況。舌淡紅，萎軟，苔白，絡脈平。二脈軟弱。

十、 時序圖

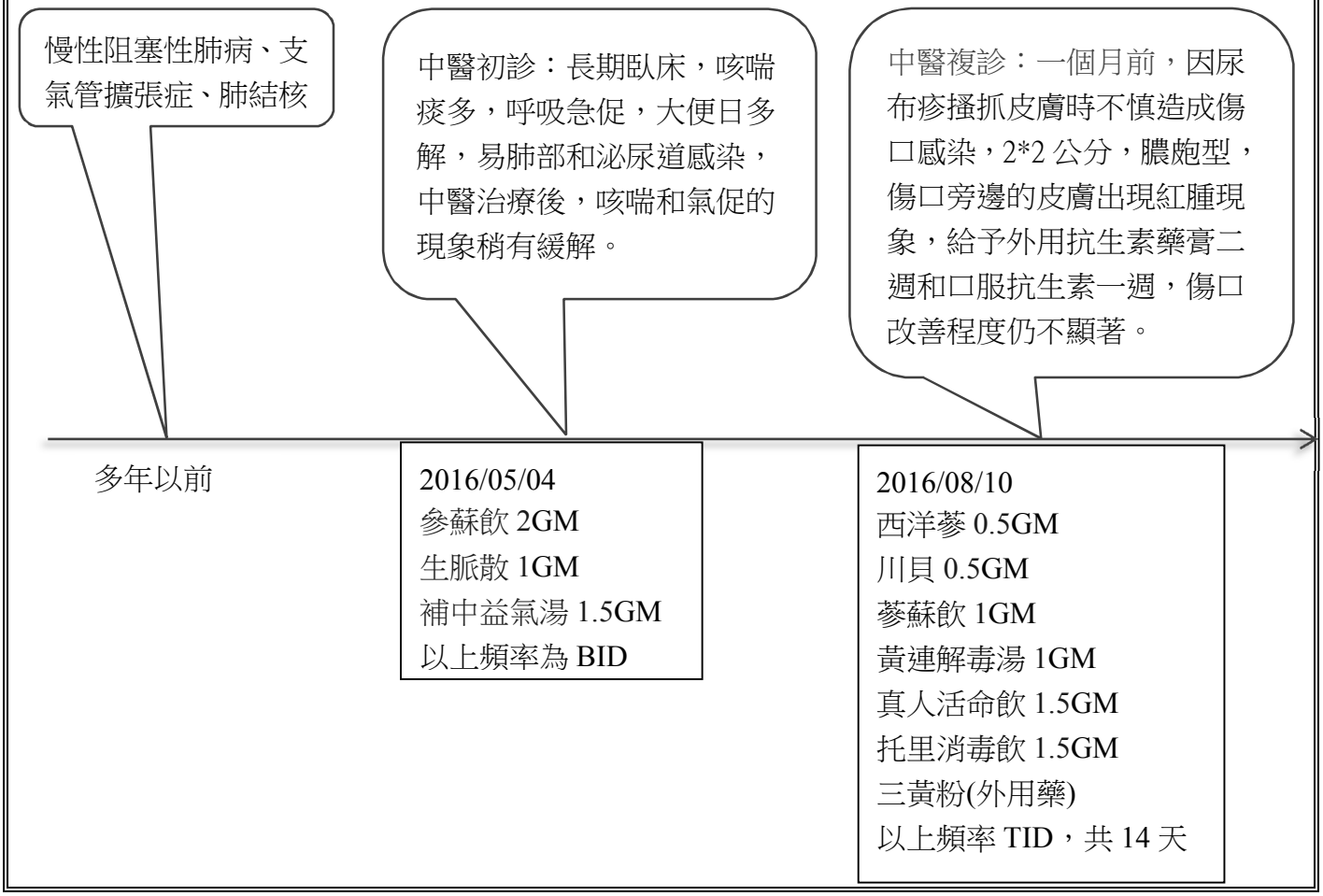

十一、臟腑病機四要素分析

病因：內因—身倦乏力，長期臥床，膚癢搔抓，傷口感染。

病位：皮膚。

病性：主證：膚癢搔抓，傷口感染，紅腫熱痛，癒合不良，舌淡苔白，脈軟無力。

次證：咳喘痰稀，呼吸急促，大便稀軟，肢體無力。

病勢：這位 101 歲女性，長期臥床，年老體衰，慢性咳喘，此次因為皮膚搔癢，搔抓不慎造成皮膚感染，經過西藥口服和外用抗生素治療過後，傷口附近仍呈現出紅腫熱痛的情形，由於患者氣血不足，無法托毒外出，造成傷口慢性感染，經久不癒的狀況。

十二、病因病機分析圖

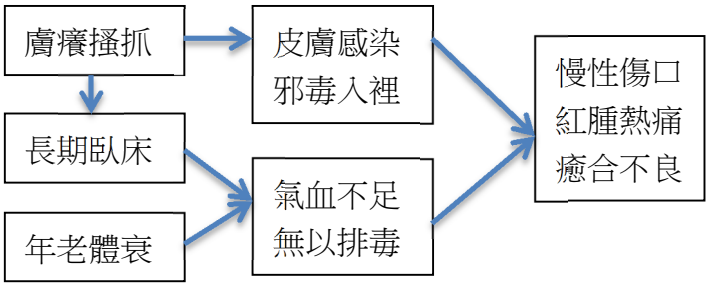

十三、診斷

西醫病名：蜂窩性組織炎，慢性支氣管炎。

中醫證型：熱毒熾盛，氣血不足，無以托毒，兼有痰飲壅肺。

十四、治則

清熱解毒，補養氣血，托毒外出，輔以宣肺化痰。

黃連解毒湯 1GM

真人活命飲 1.5GM

托里消毒飲 1.5GM

蔘蘇飲 1GM

西洋蔘 0.5GM

川貝 0.5GM

外用三黃粉(大黃、黃芩、白芷)

以上頻率為 TID，14 天

十五、理法方藥分析

理：

化膿性細菌侵入毛囊、皮脂腺、汗腺及周圍的皮下組織等感染而發炎，產生侷限性急性的化膿炎症，此稱為癤（furuncle），癤係一種小膿瘍，若同時發生多處，則稱為癤病（furunculosis）；多數毛囊同時受金黃色葡萄球菌（Staphylococcus aureus）感染，且毛囊周圍也同時發生炎症者謂之癰，癰常發生於背部、頸部、臀部等處，是一種範圍比較廣泛的膿瘍。癤的病原菌主要為金黃色葡萄球菌。皮膚擦傷糜爛等均能使細菌易於侵入而繁殖。本病初為鮮紅色圓錐狀高起之毛囊丘疹，逐漸增大，形成結節，表面緊張，浸潤顯著，觸之堅硬，以後頂端化膿，中心有膿栓，膿栓脫出，排出膿血。癰是一種蔓延到皮下組織的集簇性癤。癰的發病比單個癤腫慢，初起皮膚呈急性瀰漫性暗紅色浸潤，腫硬，緊張發亮，邊境不清，迅速向四周及深部組織發展、化膿、破潰，表面可見多個膿栓，狀如蜂房，附近淋巴

結腫大。壞死組織及膿液自破潰處一旦排出後，炎症即明顯減輕，癒後易形成疤痕。本病早期有時可見全身症狀如寒顫、高熱、全身不適、疼痛顯著。病情嚴重者可繼發敗血症，甚則危及生命。

中醫學將臀部的癰及癤稱之為「臀癰」、「上馬癰」、「下馬癰」等。中醫學認為此症主要因外感六淫及過食膏粱厚味，內鬱濕熱火毒；或外來傷害，感受毒氣；並兼臟腑功能失調，五臟不諧，六腑壅滯，致使營衛不和，經絡阻塞，氣血凝滯，久而化熱，致使血肉腐敗釀液成膿。**本患者屬於氣血不足，無力托毒外出，故使用類似中藥清熱解毒之品的抗生素，仍無法改善傷口感染和癒合的情形。**

法：清熱解毒，補養氣血，托毒外出，輔以宣肺化痰。(宣肺化痰不在此次病案的討論範圍)

方藥：**黃連解毒湯**功效為瀉火解毒，主治三焦火熱證。狂躁心煩、口燥咽乾、大熱乾嘔、錯語不眠、吐血衄血、熱甚發斑、或外科癰腫疔毒、小便黃赤，舌紅苔黃、脈數有力。本方適用於三焦熱毒壅盛之常用方劑。方中黃連瀉心火、兼瀉中焦之火，黃芩瀉上焦之火；黃柏瀉下焦之火；梔子通瀉三焦之火，導熱下行，使熱邪從小便出。四藥合用，苦寒直折，使火邪去而熱毒解，諸症自癒。**真人活命飲**功效為清熱解毒，消腫潰堅，活血止痛。主治瘡瘍腫毒初起，局部紅、腫、熱、痛，或身熱微惡寒，苔薄白或薄黃，脈數有力。本方又名仙方活命飲，前人稱此方為「瘡瘍之聖藥」外科之首方也。方中銀花清熱解毒，清散癰腫為君；當歸、乳香、沒藥活血散瘀、消腫止痛；防風、白芷、疏散外邪、使熱毒從外透解為臣。陳皮行滯以消腫；貝母、天花清熱散結；穿山甲、皂刺通膿潰堅，共為佐藥；甘草清熱解毒，和中調和諸藥為使也。諸藥合用，則熱毒清而血瘀去，氣血通而腫痛消，則瘡瘍自癒。**托里消毒飲**功效為益氣養血，排膿解毒。主治癰疽氣血俱虛，腫不能潰，或潰不能斂。本方治癰疽已成，內潰遲滯者，因血氣不足，不能助其腐化，宜服此方以托之，令其速潰，則腐肉易脫，新肉易生。方中用人參、白朮、黃耆、當歸、白芍、川芎皆補益氣血之品並能內托生肌；白芷、桔梗消腫排膿；皂角刺托毒排膿活血消腫；金銀花清熱解毒；茯苓滲濕健脾，厚朴瀉實滿。諸藥合用，虛實兼治，既能補益氣血，內托其瘡，又能清熱解毒消腫排膿，使腫能消，斂瘡生肌。三黃粉的組成為大黃、黃芩、白芷。**大黃**苦，寒。歸脾、胃、大腸、肝、心經。用於熱毒瘡瘍，燒燙傷。本品可內服外用。內服能清熱解毒，并借其瀉下通便作用、使熱毒下泄。治熱毒癰腫疔瘡，常與金銀花、蒲公英、連翹等同用；治腸癰腹痛，常與牡丹皮、桃仁等同用，如大黃牡丹皮湯，**本品外用能清熱毒、消腫塊，治熱毒癰腫疔癤，**可研末蜜水調敷，治口舌生瘡，可與枯礬研末塗抹患處；治燒燙傷，可單用粉，或配地榆粉，用麻油調敷患處。瀉下攻積，清熱瀉火，止血，解毒，活血祛瘀。黃芩苦，寒。歸肺、胃、膽、大腸經。清熱燥濕，瀉火解毒，涼血止血，除熱安胎。本品又分枯芩，即生長年久的宿根，善清肺火；條芩為生長年少的子根，善清大腸之火，瀉下焦濕熱。用於痛腫瘡毒，咽喉腫痛。本品有較強的瀉火解毒之力，瀉火毒熾盛的瘡痛腫毒，咽喉腫痛，常與銀花、連翹、牛蒡子、板藍根等同用。**白芷**辛，溫。歸肺、胃經。解表散風，通竅，止痛，燥濕止帶，消腫排膿。**用於瘡癰腫毒。本品能消腫排膿，止痛。治療癰疽初起，紅腫熱痛，每與銀花、當歸、穿山甲等藥配用，如仙方活命飲；與瓜蔞、貝母、蒲公英等同用，又治乳癰腫痛。**

十六、病例追蹤

2016/8/10

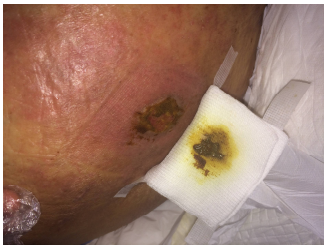

2016/8/24

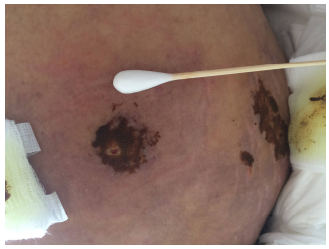

2016/9/7

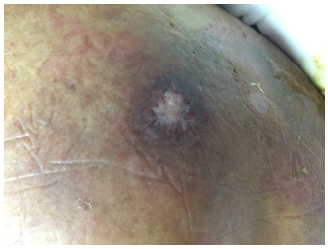

2016/10/12

在中醫中藥的治療下，不僅加速傷口癒合，亦可以改善傷口周圍軟組織的感染發炎情形。

十七、討論

長照機構的住民或患者常常已經有在口服多種的西藥，假如不願意服用中藥，亦可以考慮中醫外治法來改善皮膚的疾病，在本案例中可以發現中醫中藥對於傷口癒合不良有著不錯的療效。

十八、參考文獻資料

中西醫病名大辭典

http://yibian.hopto.org/