中醫門診教學紀錄表

教學病例

指導醫師: 劉俊廷 醫師

住院醫師:R1 陳敬智

日期：105 年 05 月 12 日

姓名:陳 XX **性別：男** **年齡：32**

現居住地： **職業：** **婚姻：**

病例號碼：

一、主訴：腦外傷後右側無力兩個月

二、現在病史：

病患為 32 歲男性，無過去病史，因在 105/03/23 騎摩托出車禍左側頭部外傷，來醫院時 GCS: E1VeM2 診斷為 left cerebral subdural hematoma，同時合併有右側第 4-7 肋斷裂及氣血胸，進行 craniectomy、放置 ICP monitor 以及放置胸管治療，手術後進入 ICU 照護，GCS:E2VeM4，並於 105/4/1 拔管。後續意識漸漸改善，至 105/4/12 時 GCS: E2MV1M5，可正常自呼不需氧氣，服用西藥 Levetiracetam。105/4/13 會診針灸科劉俊廷醫師前往針灸治療，GCS:E4V1M5。因狀況穩定，病患在 105/4/19 因為狀況穩定 GCS: E4V1M5，右側 MP: RU/RL=3/3，左側 MP:LU/LL=5/5，轉入中醫病房治療。入院時，病患無法言語，反應較慢，有時會露出笑容，但仍躁動痰白黏有泡沫，夜眠時間時短時常，晚上較躁動，大便一日一行，小便自解，無抽蓄情形。因此因上述症狀，中醫住院予以中醫治療。

三、過去病史/個人史/家族史(婦科胎產經帶、兒科胎產經帶)

過去病史:nil

個人史:

吸煙=從不;飲酒=從不;檳榔=從不;資料來源=父母;職業=其他;

藥物過敏史：無

本人=[肝炎];父=[高血壓];外祖母=[高血壓]

四、中醫四診

望診：

體格:平

面色:無異常

指甲:無異常

皮膚:無異狀

毛髮:無異狀

口唇:淡

舌色:淡紅

舌苔:薄白

聞診：

嗅氣味:無異狀

聽聲音:無法言語，可有無意義聲音。

問診

全身:精神尚可

情志:有時情緒焦慮

睡眠：平

頭項：無不適

胸部：無不適

腹部：納可

二便：二便平

腰背：無不適

四肢：右手右腳MP:3，左手左腳MP：5。

切診：

左:脈緩

右:脈緩

觸診:腹部無壓痛點，手腳微溫

五、現代醫學理學檢查/實驗室檢查/影像暨特殊檢查

Physical examination

GENERAL APPEARANCE: Fair looking

CONSCIOUSNESS: E4V1M5

HEENT:

Sclerae: NOT icteric

Conjunctivae: NOT pale

NECK:

Supple
No jugular vein engorgement
Trachea NOT deviated
No lymphadenopathy

CHEST:
Breath pattern: smooth,Bilateral symmetric expansion
No USE OF accessory muscles
Breathing sound:bilateral clear AND symmetric breathing sound
right chest tube removed

HEART:
Regular heart beat without audible murmur
No audible S3; No audible S4

ABDOMEN:
Soft AND flat, No superficial vein engorgement
No umbilicus herniation
Liver AND spleen NOT palpable
No shifting dullness
No tenderness; No rebounding pain
No muscle guarding
no Murphy‘s SIGN
Bowel sound: normoactive

BACK:
No knocking pain over bilateral flank area

EXTREMITIES:
No joint deformity
Freely movable
Muscle power: LU/LL:5/5, RU/RL: 2/2

SKIN:
No petechiae OR ecchymosis
No abnormal skin rash

Image:

105/03/23 Brain CT
Left cerebral subdural hematoma.
Obvious mass effect with midline deviation to right.
Compression of lateral ventricle.
Diffuse SAH.
Obliteration of basilar cistern.

Fracture over left temporal bone.
IMP: Left cerebral subdural hematoma with brain herniation.

105/05/12 Brain CT

This study was compared to previous study on 2016/3/29

S/p left F-P-T craniectomy, with subdural fluid collection.
Decrease attenuation over left T-O regions
Decrease attenuation over right basal ganglia
Dilated lateral & 3rd ventricles, more on left temporal horn.
No mid-line structure deviation
No evidence of recent intracranial hemorrhage .
IMP: * S/p left F-P-T craniectomy, with subdural fluid collection.

* Decrease attenuation over left temporal region, due to previoushemorrhage
* Decrease attenuation over left occipital region, not seen on previous CTon 2016/3/29. Recent infact?
* Small old infarct over right basal ganglia.

Lab data:

105/04/14

BUN (B)	16	mg/dL		6-21
AST/GOT	34	U/L		0-37
ALT/GPT	22	U/L		0-40
Na	140	mEq/L		134-148
K	4.1	mEq/L		3.6-5.0
CK	170	U/L		M56-224,F43-165
CRP	5.7	mg/L	H	<
RBC	9.8	1000/uL		M3.9-10.6 F3.5-11
RBC	4.55	million/uL		M4.3-6.1 F3.9-5.4
Hemoglobin	13.4	g/dL	L	M13.5-17.5 F12-16
Hematocrit	40.0	%	L	M41-53 F36-46
MCV	87.9	fL		80-100
MCH	29.5	pg/Cell		26-34
MCHC	33.5	gHb/dL		31-37
RDW-SD	41.2	fL		38-47.5
Platelets	276	1000/uL		150-400

RDW-CV	12.8	%	11.0-14.7
Segment	71.3	%	42-74
Lymphocyte	21.3	%	20-56
Monocyte	5.1	%	0-12
Eosinophil	2.0	%	0-5
Basophil	0.3	%	0-1

六、時序

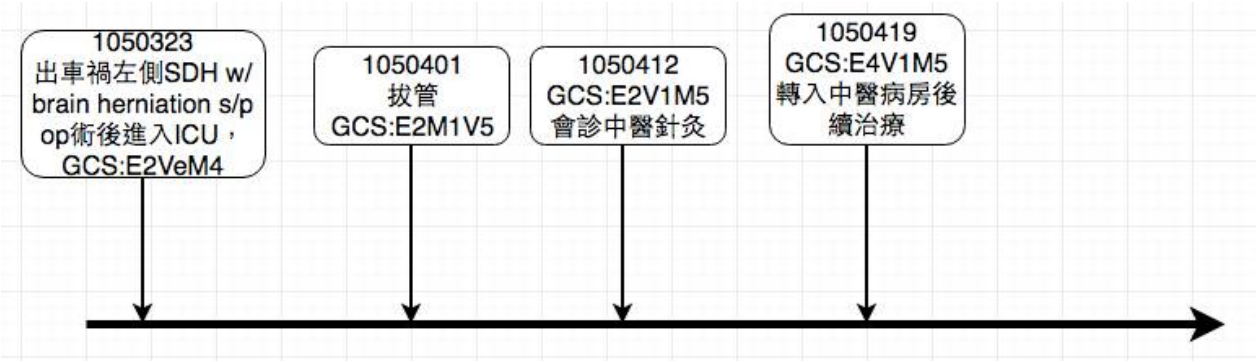

七、理法病機分析

病因:腦外傷，氣滯血瘀

病勢:

病患為 32 歲男性，因腦部外傷造成右側肢體無力，言語困難，在病位上屬於腦病的範疇，如古籍《醫宗金鑑・正骨心法要旨》:「輕者頭昏目眩，耳鳴有聲; 甚則昏迷目閉，少時或明; 重則昏迷，不省人事……」因髓海受損，潑及到局部經絡氣血循環，造成右半側無力以及言語困難。

病位:

解剖病位：頭部
臟腑病位：腦、心

病性：

主證：腦外傷後，右手右腳活動不利
次證：言語不利

病因病機圖:

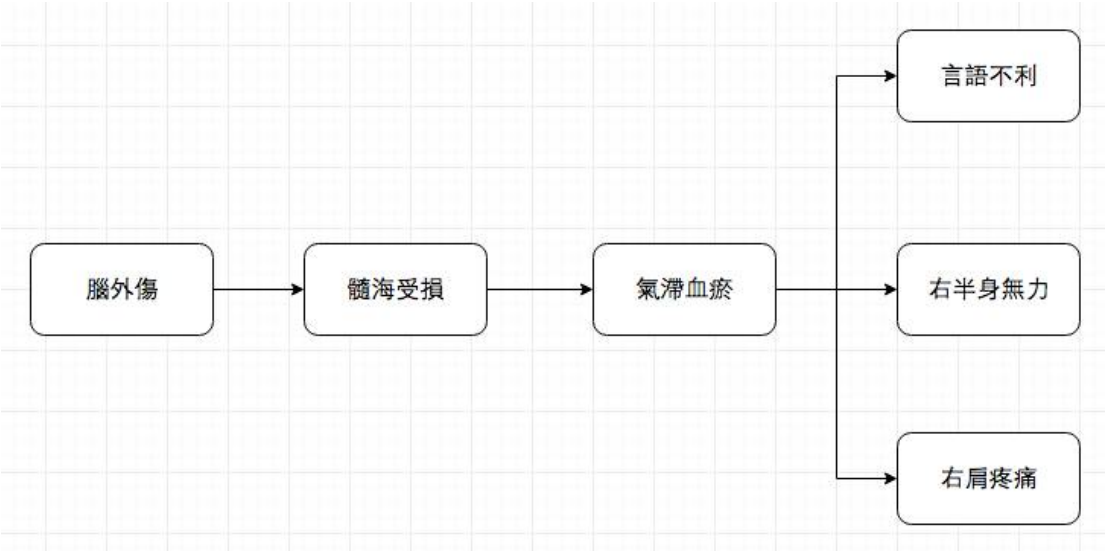

八、診斷：

西醫病名：
Traumatic brain injury with SDH s/p op with delayed contusion ICH at right fronto-temporo-parietal regions。
中醫病名：髓海受損
中醫證型：氣滯血瘀

九、治則:行氣活血

十、方藥/方針/方術：印堂、神門B、廉泉、合谷R、手三里R、曲池R、足三里B、太衝L、陽陵泉B、太溪L

十一、方藥/方針/方術分析：

1. 印堂：經外奇穴，古代指額部兩眉頭之間為「闕」，星相家稱其為印堂，穴在其上，故名。
2. 神門：輸（土）穴；原穴。能安神寧心，清火涼營，清心熱，調氣逆。
3. 廉泉：屬任脈，主治能利喉舌，能治舌下腫痛，舌咽不利，舌縱涎出，口瘡舌強，口噤，舌根急縮，下食難，喉喑，喑啞，語言蹇澀，胸痛，咳逆上氣，喘息嘔沫等。
4. 合谷：手陽明大腸經原穴，疏散風邪，開關通竅，清泄肺氣，和胃通腸。
5. 曲池：手陽明大腸經合穴，能疏邪熱，利關節，祛風濕，調氣血。
6. 足三里：足陽明胃經合穴，調理脾胃，和腸消滯，清熱化濕，降逆利氣，扶正培元。
7. 太衝：足厥陰肝經俞穴，能平肝熄風、清熱利膽、明目。

十二、病例追蹤：

105/4/19~4/22

意識漸佳，可依據指示動作，聽到笑話開始會笑，躁動仍，痰白稍黏有泡沫，夜眠時間時短時長，白天睡眠時間減，腹部脹仍稍微，排便可，右脈寸關滑尺弱，左脈寸滑關尺細。續針灸治療。

4/23~4/25

稍躁動白黏痰稍減眠時差腹微脹便可意識逐漸進部續針灸治

4/26~29

意識進步中，有時可配合簡單指令稍躁動仍痰減夜眠時間時短時長仍

腹部脹仍稍微排便可

*家屬希望能會診復健科針對語言功能做復健->會復健科:arrange bedside ST

5/01-5/13

意識進步，可回答問題但仍有些混亂，右手右腳肌力 4，可練站，痰減輕，夜眠較穩定，排便可，會診復健科教導病人 bedside PT。

5/14-5/20

意識可，可回答問題但仍有些混亂，右手右腳肌力 4，夜眠穩定，排便平，本週跌倒，續觀察意識及 GCS。

5/21-5/27

言語對答進步，可回答問題，抱怨右側看不見，電話會診神經內科醫師建議後續門診追蹤。目前精神穩定、可練習走路，右手右腳肌力 4，夜眠穩定，排便可。

05/28-06/3

四肢肌力進步，右手右腳 MP4+，右側偏盲，語言對話進步，大多可準確回答。夜眠穩定、精神可，預計 6/5 回西醫手術放回頭蓋骨。

十三、討論：

腦外傷後綜合症在臨床上以症狀多而無確切的神經系統陽性體證為其特徵。至於其發病原因究竟屬器質性還是功能性，至今西醫尚無定論。不過從目前的觀點看，可能與腦受傷時其剪力的作用，抑或由於腦脊液的衝擊，發生間腦及腦幹網狀結構受損等輕微腦器質性損害的前提下。有學者認為大部分症狀與腦器質性損傷無關，而頭痛、記憶力減退則與腦器質損傷有關。

中醫學認為：「頭者，精明之府」。「人有腦海，腦為髓海」。腦為物所擊傷則氣閉壅塞，神明失司，氣閉致血瘀，使清氣不能上升，濁氣不能下降，升降失司則神明擾亂，而出現腦外傷後眩暈、頭痛、失眠、記憶力減低等表現。

手足十二井穴針刺為中醫傳統的急救措施，在臨床應用達數千年之久。因井穴位於四肢末梢，而四肢在大腦皮質分佈區大，故井穴對大腦功能的刺激較強，具有泄熱逐瘀、活血通絡、開竅啟閉、護腦醒神等功效。針刺水溝可改善腦組織血氧供給，調整兒茶酚胺（catecholamine）含量，使交感神經處於相對穩定狀態。針刺對腦缺血患者超氧化物歧化酶（superoxide dismutase, SOD）活性的

影響，表明針刺能提高 SOD 活性，使病體有效地清除自由基，提高病體免受過量活性氧攻擊的能力，減輕腦組織的損害，促進腦組織的代謝能力，從而促進病體康復。

西醫對於腦外傷綜合症認為不需積極藥物處理，有人認為心理療法可改善此症病人，但是中藥通調氣血，祛瘀生新，配合針灸和按摩推拿治療能改善腦組織的氧化謝和血流量，降低腦血管阻力，增加血糖及葡萄糖的供應，保護中樞神經細胞，提高神經細胞興奮性，促使大腦皮層功能代表區重組，促進癱瘓肢體及語言功能的恢復，保持人體生理活動的正常進行，積極改善此類患者的症狀，相較西醫復健更能為患者接受。

十四、參考資料：

[1]曾映蓉，創傷性腦損傷術後意識障礙的針刺療法病例報告，J Chin Med 23(1): 83-91, 2012
[2]楊甲三，針灸學。台北，知音出版社(2003)。

十五、指導醫師評論：

年輕人腦外傷的偏癱與老年人外傷或中風後的偏癱病機不同，前者多見氣滯血瘀證型，老年人則多見氣虛血瘀證型；內服藥物前者常用血府逐瘀湯治療，後者則常用補陽還五湯治療。針灸的手法年輕人腦外傷的偏癱可用瀉法，老年人外傷或中風後的偏癱則需考慮使用補法。有關功能性核磁共振諸多文獻證實針刺可改善受損腦組織細胞的氧化謝和血流量，推測針刺有助於受損腦組織細胞的活化。