大腸癌患者中西醫整合照護教學病例（會診）

臺中榮民總醫院傳統醫學科蔡嘉一主治醫師

【姓名】林ｘｘ

【生日】1948/xx/xx

【性別】男

【婚姻狀態】

【職業】

【身高/體重】167cm/69kg（BMI 24.7）

【居住地】

【初診日期】2016/09/21

【病史獲取對象】患者本人

【主訴】化療後副作用輔助減輕治療

【現病史】

此位 67 歲男性，過去有糖尿病病史，2009/01/07 因為解便常有血絲，自行於本院大腸直腸科篩檢，確診為 S-colon adenocacinoma，pT4N2M1b（轉移至肝臟及肺臟）。2008 年開始接受數次化學治療 XELOX＋Avastin＋Erbitux。2009 年接受肝臟 S2、S3、S6、S7、S8 部分切除及 cholecystectomy。化療過程中肝臟數次發現腫瘤復發進行多次肝臟燒灼術。之後總共化療（FOLFIRI＋Avastin）10 次（2015/01/29～07/24）。而肺臟轉移的部分則於 2015/08/19 接受 VATS wedge resection。本次入院施打（5-FU＋Capmto＋Cetuximab），因化療期後第二至三天常腹脹食不下，且伴隨著腹脹及矢氣多且臭，口乾甚，味覺變淡，無食慾，四肢末麻木，並於大約 5～7 天出現背後、胸前散布性痘瘡，落髮嚴重，血球低下等問題，故尋求中醫輔助減輕化學治療副作用。

【過去病史與住院/手術紀錄】

1. 高血壓：無
2. 糖尿病
3. 精神病史：無
4. 手術史：

甲、 2009 年接受肝臟 S2、S3、S6、S7、S8 部分切除及 cholecystectomy
乙、 2015/8/19 接受 VATS wedge resection 處理肺臟轉移的部分

【目前長期服用之藥物/健康食品】

1. 5-FU＋campto＋Avastin
2. FlexPen　NovoMIX 30 早晚各 35U
3. NORVASC 5Mg QD
4. Silymarin tab 35mgx2

【個人史】

1. 飲食習慣（煙、酒、健康食品）：以前常應酬喝酒，退休後已戒
2. 生活壓力狀況：無
3. 運動習慣：每天下午即晨起散步 1 小時，在做些簡單的筋骨伸展
4. 居住環境：台中市南區
5. 工作情況：退休商人，以前常需喝酒應酬
6. 健康食品：無

【過敏史】無

【暈針史】無

【家族史】無大腸癌相關病史

【旅遊史】近三個月無旅遊

【中醫四診】

望：
意識：清醒
情志：易怒，問診常表現不耐煩
體格：中等
舌診：舌紅中質裂，苔白中厚膩
其他：落髮嚴重，枕後明顯。頭部紅腫散布性細小痘瘡多，伴隨高起白膿

聞：
嗅氣味：無異狀
聽聲音：無異狀

問：
全身：化療後全身疲倦。下午及夜晚較易流汗，晨起背部常濕
情志：對化療後身體不適感到煩躁。易怒

睡眠：淺眠多夢。難以入眠需服用安眠藥

五官：

1. 頭項：化療後落髮嚴重，枕項尤。頭皮細小散布性座瘡多，紅腫夾高起白膿。無頭暈頭痛
2. 眼：眼乾澀整日
3. 耳：偶耳鳴，不常發生
4. 鼻：晨起常噴嚏鼻水，但擤完一次無。偶用力清理鼻腔會夾有血絲
5. 口：舌中麻木。口乾口苦。晨起痰梗感

胸部：無胸悶心悸

腹部：化療第二天常腹脹食不下。矢氣多且臭

二便：

1. 大便：每日一行。常有解不盡感。便味道重
2. 小便：小便顏色深味道重。晨起泡沫較多之後無

腰背：久躺腰痠甚

四肢：化療後手指末端麻木。偶右手大拇指及右腳大拇指內側抽痛

切：脈弦滑數，左關寬大有力，右細數

【理學檢查】

生命跡象：生命徵象穩定

皮膚黏膜：皮膚彈性佳、頭皮細小散布性座瘡紅腫夾高起白膿、無黃疸

淋巴結：無淋巴腫大

頭面部：無頭部撞擊病灶。無面部腫脹、結膜淡紅色、無鞏膜黃疸、無口唇紫疳、無口瘡、無扁桃腺腫大

頸項：無頸部淋巴腫大

胸部：呼吸時無須輔助肌肉的使用、無奇異呼吸運動（paradoxical movement）、心尖搏動位置、心音（regular heart beats）

腹部：無鼓音（tympanic）、無局部壓痛點（tenderness）、無腹膜疼痛（muscle guarding，rebounding pain）、無腹部硬塊

背部：無背部敲擊痛（flank knocking tenderness）、無紅腫熱痛

二陰：無陰部腫塊、無陰部潰瘍、無肛門脫出

脊柱四肢：無脊椎壓痛、無斑疹、無出血瘀點、無水腫

神經系統：意識程度（GCS scale：E4M6V5）、無面神經癱瘓、肌肉張力正常（muscle power：5）、深部肌腱反射（DTR）正常，無感覺異常

【身心社會狀態】

1. 外觀：整潔
2. 心情：煩躁
3. 人際關係：友善

【實驗室檢查】

DATE	WBC	RBC	HGB	HCT	MCV	PLT	BLS	PRO	MY	BAND	NEUT	LYM	MON	EOS	BAS
20160810	3240	4.13	13.3	41.6	100.7	117					56.8	28.7	11.4	2.5	0.6
20160829	3210	4.19	13.6	41.9	100.0	106				0.0	56.0	28.0	14.0	2.0	0.0
20160903	4600	4.20	13.7			70					67.2	17.6	12.8	1.7	0.7
20160905	3990		14.0			89					61.1	24.6	10.0	3.5	0.8
20160907	5560		14.5			99					73.2	16.5	7.6	2.2	0.5
20160918	4390		13.3			102					63.1	25.5	8.4	2.3	0.7
20160921	7280		14.5			106					77.1	17.6	4.7	0.3	0.3

DATE	ALB	TP	BIL.T	BII.D	ALKP	AST	ALT	LDH	CHOL	TG	UA
20160810	4.0		0.7	0.2	163	55	60				
20160829	4.2	7.1	0.5	0.2	176	42	45				
20160901			1.2	0.3	158	285	226				
20160903			1.2	0.3	192	167	223	271			
20160905			1.0		263	104	189				
20160907			0.8		248	77	156				
20160918			0.7			70	96				
20160919				0.2							
20160921			1.7	0.4		109	137				

DATE	NA	K	CL	CA	BUN	CREAT
20160810	137	4.0	106	8.6	15	0.67
20160829	138	4.1	99	8.9	15	0.75
20160918	141	4.3		9.1	11	0.77
20160921	138	3.8			20	0.63

DATE	CEA
20160829	127
20160919	104

DATE	CA-199
20160427	29.26
20160919	99.98

【影像學檢查】

20160810 PET

1. Multiple liver metastasis should be considered first.（Grade 4）
   Compared with previous study，new lesions，partial resolution，and progressive change are noted at different sites simultaneously. Further evaluation is recommended for confirmation.
2. The FDG-avid areas at the right upper neck（level II）， the right supraclavicular region，the bil. pulmonary hili，and the right lower lung may be due to inflammation. Tumor involvement is less likely.（Grade 1）

20160831 Radiofrequency tumor ablation
Recurrent liver metastases at S1 of liver around IVC，post 23rd RFA.

【整體回顧】

此位 67 歲男性，2007 年因為大便有血絲自行前往門診就診，確診為 S-colon adenocacinoma，pT4N2M1b（轉移至肝臟及肺臟）。2008 年開始接受數次化學治療 XELOX＋Avastin＋Erbitux，2009 年接受肝臟 S2、S3、S6、S7、S8 部分切除及 cholecystectomy，化療過程中肝臟數次發現腫瘤復發進行多次肝臟燒灼術。之後總共化療（FOLFIRI＋Avastin）10 次（2015/01/29～07/24）。而肺臟轉移的部分則於 2015/08/19 接受 VATS wedge resection。本次入院施打（5-FU＋Capmto＋Cetuximab），因化療副作用大尋求中醫體質調理。

化療期間，表現淺眠多夢難以入睡，口乾甚微口苦，口氣味重，納差食少，腹脹矢氣多，小便色深黃，大便解不盡感味道重，背部及胸前及頭皮部細小散布帶膿座瘡，四肢末麻木，偶腳指不自主抽搐，落髮嚴重，肝指數偏高，血球容易低下。脈弦滑數，左關寬大有力，右脈細數。

【時序圖】

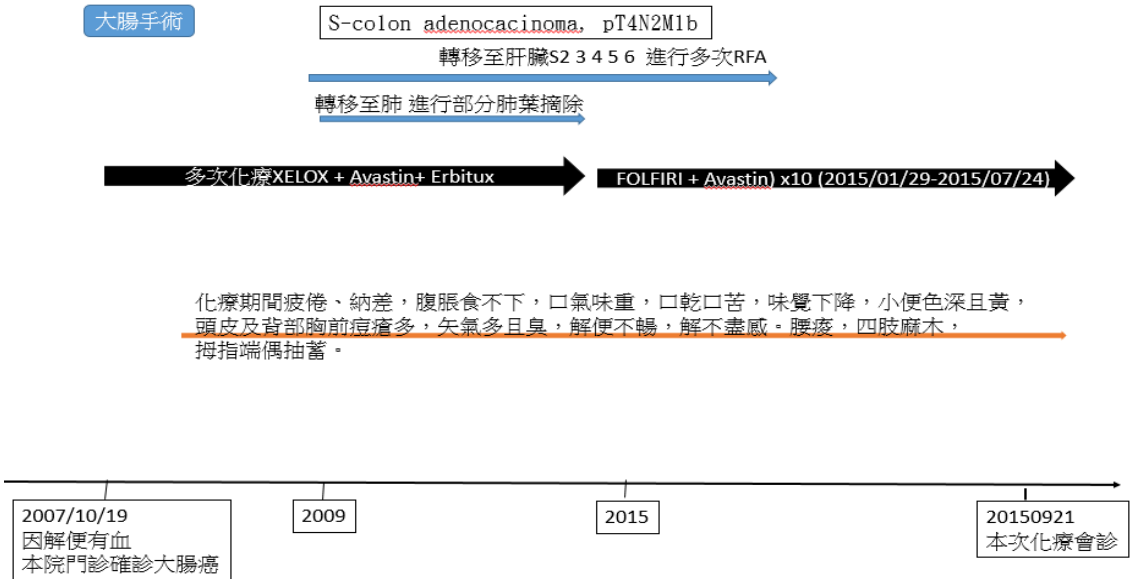

【辨證（病機分析）】

病因：素體陰虛，化療熱毒

病位：脾、胃

病性：

1. 主證：化療後納差。腹脹。便不暢，黏。矢氣臭，煩躁難入眠。口乾甚。血球低下。落髮嚴重。脈左關寬大濡數，右細數
2. 次證：四肢末端麻木。手腳指末偶不自主抽搐。腰痠甚。皮膚細小痤瘡明顯

病勢：

此病患過去做過多次化療，在會診前，身體四診大致表現出口乾，腰痠，淺眠多夢難以入眠，眼乾澀，舌紅苔白中質裂，下午及夜晚較易流汗，晨起背部常濕的陰虛體質，陰虛體質遇到熱毒及耗傷脾胃氣的化療藥物 campto 及 5-FU，在此病人身上展現出熱毒傷陰造成胃熱腑氣不通，表現出口氣味重，腹脹，矢氣多且味重，煩躁難以入眠。熱盛傷脾氣，又導致脾失運化而生濕，比現納差，口乾，味覺下降，及四肢末端麻木偶抽搐（脾主四肢），且整日疲倦，脈滑左脈寬大有力。濕熱流於下焦易容易導致小便顏色色深，濕熱鬱久化熱則導飲飲流肺表而生痘瘡。總結以上，病人素偶陰虛，化療熱毒傷陰化燥加重損害中焦脾胃運化，濕生熱盛傷陰，表現一系列化療造成的腸胃道及睡眠手腳麻木及皮膚座瘡的後遺症。甚則耗傷腎陰造成骨髓細胞低下

【病因病機分析圖】

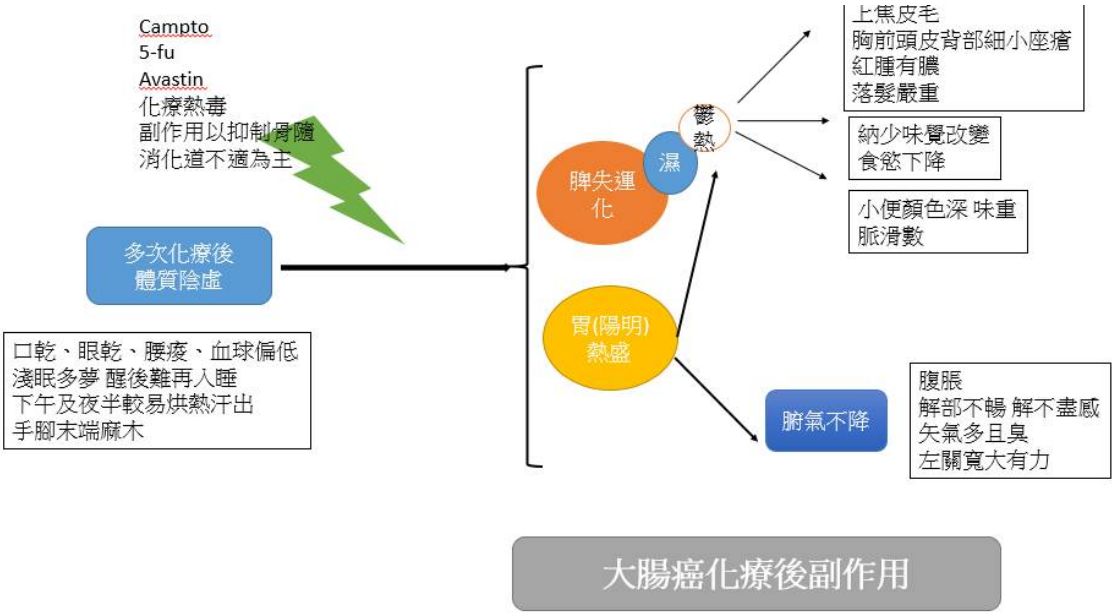

【診斷】

西醫病名：乙狀結腸惡性腫瘤

中醫疾病名/證型：腸積、肝積/化療熱毒化熱化燥、陽明腑實、濕濁鬱熱

【辨證（治法分析）】

理：病人化療藥物 Campto 及 5-FU 主要的副作用為骨髓抑制及一系列腸胃道消化紊亂，在中醫觀看，骨髓生於腎（先天），充於後天（脾胃），唯有後天脾胃運化功能好，才能幫助骨髓順利收藏運化，所以階段性任務仍以改善脾胃運化恢復三焦氣機為主，滋陰填精生髓帶脾胃運化穩定後再開始介入治療

法：通腑泄熱存陰，祛溼熱清鬱火藉以重建脾胃運化

方藥：

澤瀉 3 錢、敗醬草 3 錢、牡丹皮 3 錢、竹茹 3 錢、黃芩 3 錢、連翹 3 錢、薄荷葉 3 錢、知母 3 錢、山梔子 3 錢、大黃 1 錢、厚朴 2 錢、枳實 2 錢、芒硝 4 克、炙甘草 3 錢

服法：水煎後每日 BID 口服

用藥思路分析：

方用大黃、芒硝、枳實、厚朴通腑清熱存陰，處理化療熱毒造成的代謝廢物清除，並酌加竹茹、牡丹皮、敗醬草、澤瀉除濕熱恢復脾氣運化。知母、山梔子清因濕阻鬱熱所造成的三焦鬱火。連翹、黃芩清宣肺熱，處理鬱火阻於肺表的痘瘡。以上組成清熱祛

溼，處理化療熱毒化燥生濕之後遺症，恢復中焦及三焦氣機，緩解副作用等不適

會診複診病歷記錄

2016/09/22

S：昨眠佳。排便較暢。矢氣較不臭。原化療納差無食慾。今較有胃口

O：脈左關滑大減。口氣味重減。痘瘡無。上次入院肝臟 RFA 傷口疼痛持平，需服用止痛藥。左腳太谿穴抽痛較無

A：化療後熱毒化熱化燥，陽明腑實，濕濁鬱熱

P：守方繼續通腑泄熱、除痰濁濕熱。加強化療後損傷細胞由肝腎代謝，並增加血液循環，減少血管內皮的化藥熱毒損傷

2016/09/24

S：眠可。納較佳。抽血數據。肝指數下降但仍稍高

O：納可。腹脹減。口乾續減。眠佳。痘瘡無。實驗室數據 2016/09/21 WBC/Hb/PLT 7280/14.5/7.6、Bil. T/D 1.7/0.4、GOT/GPT 109/131

A：化療後熱毒化熱化燥，陽明腑實，濕濁鬱熱較輕

P：加雞血藤 5 錢、生地黃 3 錢，養血補血幫助血球生長。繼續清熱除痰濕，恢復脾胃後天之源運化。並開立出院帶藥 10 天。

【討論】

1. 大腸癌是常見的惡性腫瘤，目前公認的治療方法是手術治療為主的綜合療法，中醫藥治法是其重要的組成部分。近年來針對大腸癌中醫診療方法的研究日益深入，總結目前大腸癌中醫證治的研究，依照王曉鋒、李華山 2007/10/18 世界華人消化雜誌中，大腸癌中醫證治臨床研究進展，將大腸癌統計歸類為以下幾群：濕熱蘊毒、脾虛濕熱、脾腎雙虧、肝腎陰虛、氣血雙虧。通過觀察發現大腸癌患者 185 例中，濕熱蘊阻（包括熱重於濕和濕重於熱）、大腸癖滯、癖毒內阻為主，共占 69.19%。其次為脾胃虛弱證、氣血雙虧證、肝腎陰虛證、氣虛血疲證、脾腎陽虛證。
2. 中醫根據其主要臨床表現的不同，分別診斷爲「腸覃」、「癥積」、「臟毒」、「便血」、「下痢」、「腸癖」、「鎖肛痔」等。病因：飲食不節、情志不暢、年老體弱、正氣虧虛。主要病機：脾虛濕毒瘀阻，以濕邪熱毒瘀滯爲標，正氣不足爲本，二者互爲因果，是一種全身屬虛，局部屬實的疾病。病位在大腸，發病與肝、脾、腎關係密切。
3. 西藥部分則要了解 campto 及 5-FU 副作用以血球抑制以及消化道噁心嘔吐的症狀為多。打此化療的病人臨床反應不一，以此病人來講，化熱化燥引響脾胃運化，腸腑糟粕下行的功能失常。脾不運則濕生。臨床上也應鑑別是濕大於熱或熱大於濕來拿捏清熱及祛濕的比例。此病人熱大於濕，處方上多以清熱藥為主，先清熱，使熱不傷脾氣陰，並加強健脾除濕。恢復中焦氣機，間接補充先天之源，使骨生髓幫助造血。

【參考文獻】

1. Yaw-Huei Hsiang, Leroy F. Liu. Identification of Mammalian DNA Topoisomerase I as an Intracellular Target of the Anticancer Drug. Camptothecin Published 1988
2. JY Douillard, D Cunningham. Irinotecan combined with fluorouracil compared with fluorouracil alone as first-line treatment for metastatic colorectal cancer：a multicentre randomised trial.
3. C. Emmanouilides, M. Pegram, R. Robinson. Anti-VEGF antibody bevacizumab (Avastin) with 5FU/LV as third line treatment for colorectal cancer.
4. 王曉鋒、李華山：大腸癌中醫證治臨床研究進展。世界華人消化雜誌　2007
5. 歐國賢：結直腸癌之中醫治療與調護。香港防癆會中醫診所暨香港大學中醫臨床教研中心