卵巢癌患者中西醫整合照護教學病例（會診）

三軍總醫院中醫部張慈文主治醫師/賴博政住院醫師

【姓名】張ＸＸ

【性別】女

【生日】35 年 Ｘ 月 ＸＸ 日

【身高/體重】154 公分／55 公斤

【居住地】

【職業】

【婚姻狀態】

【住院日期】105 年 7 月 24 日

【病床號/病歷號】

【西醫主治醫師/住院醫師】劉嘉燿/王俊凱

【會診日期】105 年 8 月 11 日

【病史獲取對象】患者本人

【主訴】住院接受癌症手術後感覺體力不佳已二週

【現病史】

此位 70 歲女性患者，於 105 年 7 月因腹脹至三軍總醫院中醫部就診，腹診有腫塊，且發現 CA125＞200，因此轉診至 GYN 做進一步檢查，骨盆腔超音波看見腫塊 11cm×7cm，遂於 7 月 27 日進行手術探查及腫瘤切除，診斷為 Papillary serous adenocarcinoma of ovary，FIGO stage IIIC，AJCC pT3CN1M0，術中並切除雙側卵巢、淋巴、大網膜、闌尾、部分大腸（因為沾黏嚴重，手術難以分離，於是切除部分大腸，並裝人工造口）。預計一週後將開始化療（Taxol＋Carboplatin），但是自手術後病患感覺體力差，易疲倦，且傷口疼痛，體重下降 62→55kg/二週，於是會診中醫部尋求改善症狀。

【過去病史】

第二型糖尿病：已 10 年餘，規律服藥治療
焦慮、失眠：2 年，服助眠西藥

【住院/手術紀錄】

子宮肌瘤：53 歲時因月經量大 s/p LAVH
左膝置換人工膝關節：2 年前
腎結石：3 年前併發 APN，s/p ESWL

【外傷史】無特別病史

【目前長期服用之藥物/健康食品】

服用糖尿病藥物，已 10 年餘
安眠藥 2 年

【住院目前西醫使用治療藥物】

藥　　名	用法	頻率
GLUCOPHAGE TAB 500 MG	PO	BIDPC
GALVUS TAB 50 MG	PO	QD
AMARYL TAB 2 MG	PO	QDAC05M
THROUGH FC TAB 20 MG	PO	QN
ACTEIN EFFERVESCENT TAB 600 MG	PO	QD
NEOMYCIN OINT 5 MG/G 28 G	EXT	PRN
SIMETHICONE TAB 40 MG	PO	QID
STILNOX FC TAB 10 MG	PO	HS
FOLIROMIN FC TAB 50 MG	PO	BID
DEFENSE FC TAB 300 MG	PO	TID
DEPYRETIN TAB 500 MG	PO	QID
XYLMOL OINT 5% (50MG/G) 15 G	EXT	BID

【家族史】無相關病史

【個人史】

無抽煙、喝酒、嚼檳榔習慣，採一般葷食
飲食嗜好：偶喜食辣鹹等食物

【過敏史】無藥物、食物過敏史

【旅行史（最近三個月）】無

【胎產經帶史】

GA2P3；自然產
初經：13 y/o，週期規則 I/D 28/5～7，經量大
53 歲肌瘤開刀而經停

【四診】

1. 手術後開始容易忽冷忽熱，不易出汗，整日易感疲倦。久坐後站立，會黑矇、頭昏
2. 胸悶，易喘，無法走路超過 5 分鐘，刷牙洗澡動作都很緩慢，中間常要休息。晨起特別容易頭暈，頭脹，不頭痛，不心悸
3. 目酸乾澀、目糊；無鼻症，不耳鳴
4. 納可，少量多餐，食後易腹脹；易口渴。大便目前從人工造口中排，質糊，食後即排出，量中；溲平。腹部傷口：出血已少，已拔除引流管。傷口抽痛，刺痛，服止痛西藥
5. 每晚時就寢，不易入眠，必須服用西藥助眠，但是，仍需要一個多小時才睡得著，且眠淺、多夢。不夜尿
6. 易腰酸，手麻

《舌診》舌質淡紅，微裂，苔少

《脈診》脈沉細左關尺弱右寸關弱

【實驗室檢查】

105/07　CA125：402（術後尚未追蹤）

日期	BUN	Cr	GLU(ER)	ALT	T. Bil	AST	Na	K	Cl
	mg/dL	mg/dL	mg/dL	U/L	mg/dL	U/L	mmol/L	mmol/L	mmol/L
105/07/24	14	0.7	150	17		30	138	4.1	106
105/08/08	12	0.5		12	0.6		141	3.8	

日期	WBC	RBC	Hb	HCT	MCV	MCH	MCHC	PLT
	10^3/uL	10^6/uL	g/dL	%	fL	pg	g/dL	10^3/uL
105/07/24	7.33	4.46	13.2	38.8	87.0	29.6	34.0	243
105/07/28	10.36	4.47	12.8	38.6	86.4	28.6	33.2	134
105/08/08	5.67	3.56	10.0	31.1	87.4	28.1	32.2	355

105/07/26　TSH：0.57 uIU/ml　Free T4：1.24 ng/dl

【影像學檢查】

1050719 GYNECOLOGIC ULTRASOUND

One uterus：

Uterine position：Absent

Uterine finding：Absent

Adnexa：Left-No specific findings

Right-No specific findings

Other：

1. A ill-defined margin with heterogenous mass size about 11.17 x 7.11 cm with feeding vessels and blood flow: (+), over low abdominal region
2. No fluid accumulated over pelvic region
3. No hydronephrosis of bilateral

Impression：Pelvic tumor

【時序圖】

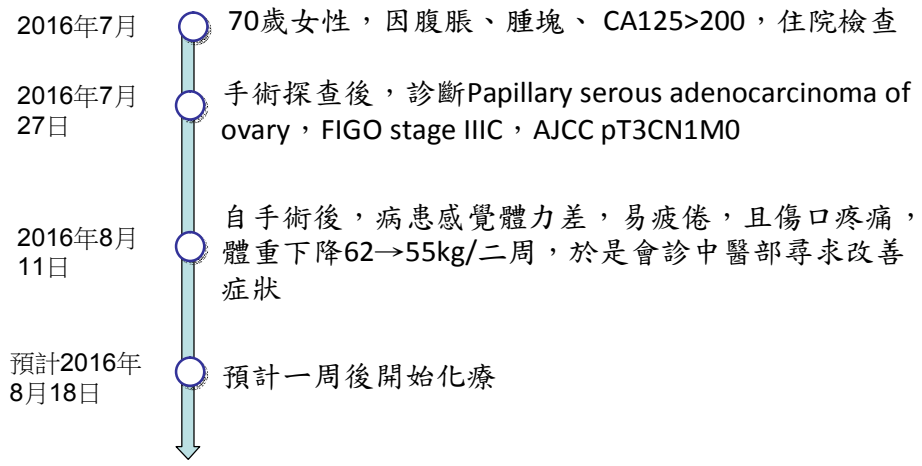

【診斷】

西醫診斷：卵巢癌，手術後

中醫證候：疲倦

【中醫辨證（病機分析）】

病因：手術

病位：下焦

病性：氣滯血瘀，血虛，氣隨血脫

病勢：急

病患手術後，傷口尚未完全恢復，抽痛屬氣滯，刺痛屬血瘀。另外，抽血檢查 Hb：10、疲倦、頭暈、胸悶、喘，乃氣隨血脫之證

【中醫治則】

病患雖然自覺體力差，但是，術後氣滯血瘀，此時大補元氣，恐導致傷口化膿，後續恢復不佳。

宜先：疏理氣機，活血化瘀，養血安神

【中醫處方】

四逆散 4.0 克　　酸棗仁 1.5 克
遠志 1.0 克　　黃連 0.3 克
生地黃 1.5 克　　延胡索 1.5 克
川芎 1.5 克　　香附子 1.5 克
牡丹皮 1.5 克

服法：分二包 BID(AC)x5 天

會診複診病歷記錄

【療程追蹤】民國 105 年 8 月 16 日

【主訴】比較有精神，可以提起勁刷牙、洗澡

【四診】

1. 每晚時就寢，仍服用西藥助眠，但是，可以在半小時內睡著，起床後精神較佳。晨起頭暈，頭脹的狀況改善。不夜尿
2. 可以自理生活，刷牙洗澡可以連貫做完，不需要休息，但是，走路超過 15 分鐘仍然會喘，必須休息，無法爬完一層爬樓梯。不心悸
3. 忽冷忽熱的狀況改善，但是，易感四肢冰冷，不易出汗，傍晚易感疲倦。久坐或蹲後站立，仍會黑矇、頭昏
4. 目酸乾澀、目糊；無鼻症，不耳鳴
5. 納可，少量多餐，食後易腹脹；易口渴。大便目前從人工造口排出，質糊，食後即排出，量中；溲平。腹部傷口漸漸收乾，無化膿現象，抽痛程度減緩，建議可以減少止痛西藥
6. 易腰酸，手麻，症依舊

《舌診》舌質淡紅，裂紋已無，苔薄

《脈診》脈沉細左尺弱右寸關弱

【實驗室檢查】無

【影像學檢查】無

【西醫使用治療藥物之調整】無

【診斷】卵巢癌，手術後，疲倦

【中醫治則處方】

守方，明天將出院，開立出院帶藥 7 天，囑其一週後回診

【討論】：

學生問：請問病患覺得體力不佳，為什麼不開補氣的藥？

主治醫師回答：

1. 病患自覺體力差，依照脈象：脈沉細、左關尺弱、右寸關弱，抽血：Hb:10，有氣虛、血虛交雜的問題，在調養方面，必須有先後順序，不是看見虛象，就直覺地開補藥。
2. 手術後帶來的問題，是局部氣滯血瘀；另外，手術過程中流失了血液，導致血虛；再則，氣隨血脫，又產生氣虛的問題。
3. 此時不先處理氣滯血瘀，就大補元氣，補進去的氣，堆積在局部，會導致氣滯化熱，熱腐肉為膿，一周內，將出現傷口化膿的現象，使得後續傷口恢復不佳。
4. 所以，手術後調養的大原則：宜先疏理氣機、活血化瘀，氣機的調度有賴肝氣的運行，再加上病患手術的部位是肝經巡行之處，故處以四逆散為主方，另加其他活血理氣止痛之品。
5. 肝氣調度運行順暢，雖然仍然氣虛，但是，因為整體氣的循環變好，也會使得病患覺得身體比較舒服，精神比較改善，尚足以提起勁應付日常生活中諸如刷牙、洗澡等事。
6. 若要加入補氣藥，宜約在第二週後，傷口乾淨、結痂後，酌情加減。
7. 病患長期有睡眠障礙，睡不好，隔天的精神就更委靡，故適度使用養血安神的藥物，改善病患睡眠品質，也是使病患自覺精神變好的手段。

【參考文獻】

1. 鄭偉達、鄭東海、鄭偉鴻：卵巢癌中醫治療體會。世界中醫藥　2011; 6(4): 316-317.
2. 張潔：卵巢癌的中醫治療進展。亞太傳統醫藥　2008; 4(9): 127-129.