針刺治療乳癌化療後副作用

病例報告

一、　個人基本資料：

姓名：黎００　　性別：女性　　年齡：41 歲

病例號碼：　　居住地：　　生日：1975/00/00

中醫初診日期：2016/07/28

二、　主訴：化療術後出現噁心嘔吐數日

三、　現病史：

病患為 41 歲女性，於 2016 年四月在三軍總醫院診斷為左側乳癌（at left 9/1, cT1N0M0, stage 1）。而後於本院就診尋求第二意見後，於同年五月在本院接受手術 partial mastectomy + sentinel LN biopsy，術後診斷為 left breast invasive ductal carcinoma, pT1bN0M0, grade II, Ki-67(MIB-1): 40%, AR: 40%, ER:90%, PR:8%, HER-2/Neu: Equivocal(2+), FISH:(+)，並於陸續接受三次 FEC 化療。化療後出現噁心嘔吐，病人亦提及有肩頸不適，心悸的情形

四、　過去病史、家族史：

(一) 過去病史：

1. 左側侵襲性乳管癌 (Left breast invasive ductal carcinoma), pT1bN0M0, 接受部分乳房切除術及前哨淋巴結清除手術和三次 FEC 化療術後
2. 慢性Ｂ型肝炎

(二) 家族史：

無疾病家族史

五、　個人史：無吸菸、無酒精或物質濫用、無嚼食檳榔；無藥物過敏

六、　理學檢查：

身高：　165cm　　體重：　52kg　　BMI：19.1

心跳：　61bpm　　血壓：　101/63 mmHg

生命徵象穩定、意識清楚；

結膜(Conjunctiva)無泛白，鞏膜(sclera)無發黃

耳朵及鼻子無閉鎖或畸形；扁桃腺無腫大；頸部柔軟無淋巴結；皮膚無缺損、紅疹或斑塊

腹部平坦、柔軟無壓痛；下肢無水腫

七、　目前西藥使用狀況：Tenofovir disoproxil

八、　中醫四診：

(一)望診：

體形：中等

神識：意識清楚。

頭面：外觀正常。

舌診：舌淡紅，苔薄白少苔

(二)聞診：聲音無異常，氣味無異常

(三)問診：

1.全身：無特殊異常

2.情志：情緒抑鬱

3.睡眠：睡眠不佳

4.頭項：無特殊異常

5.五官：無特殊異常

6.胸部：心悸

7.腹部：化療後出現噁心嘔吐

8.腰背四肢：肩頸痠痛

9.飲食：食慾差

10.二便：二便正常

(四)切診：

觸診：無特殊異常

脈診：脈沉細滑 尺弱

九、 病因病機四要素分析：

(一)病因：內因—情緒抑鬱；不內外因—化學治療副作用

肝鬱氣滯，胃失和降造成噁心嘔吐

氣血虧虛，心血不足造成心悸

(二)病位：

中醫：脾胃、心

現代解剖：消化系統、心血管系統

(三) 病性：

主證：噁心嘔吐

病勢：

病人手術後耗傷氣血，造成氣血虧虛的情形，而因心血不足出先心悸。

另一方面，化學損傷正氣造成脾胃虛弱，加上情志失調，情緒抑鬱而

肝失條達，肝失疏泄，肝氣犯胃，影響到胃的正常機能。氣機不暢，氣無法推動津液，出現不正常水液停滯，而有痰，痰又會阻滯脾胃氣升降。胃以降為順，胃失和降則出現噁心嘔吐的症狀。氣血虛虧，胃氣虛弱也會加重病人腸胃道症狀。病人肩頸痠痛應和乳癌接受手術，局部循環受到影響相關，且病人氣血虧虛，局部循環亦較差，這可能是造成肩頸酸痛不舒的原因。

病因病機圖：

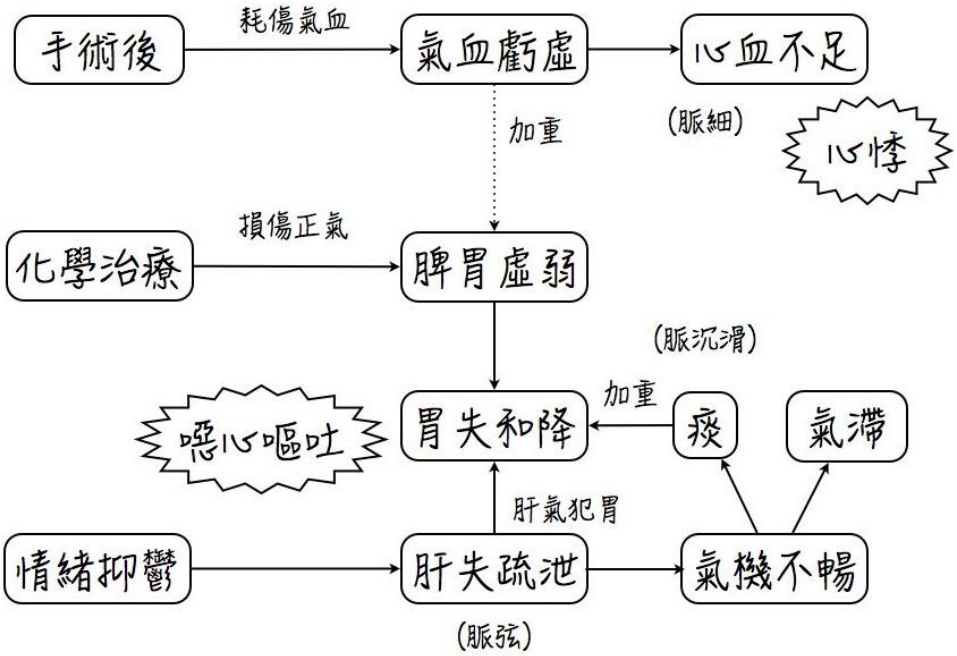

十、　　診斷：

西醫診斷：嘔吐、心悸

中醫診斷：

中醫病名：嘔吐、怔忡

中醫證型：胃失和降（嘔吐）；心血不足（怔忡）

十一、　治則及方針：

治則：理氣和胃，補血益氣

取穴：太衝(B)，內關(B)，足三里(B)，三陰交(B)，心俞(B)，巨闕

平補平瀉，不做手法，不通電，每次留針 20 分鐘

討論

<u>處方討論</u>

內關、足三里、三陰交、太衝處理噁心嘔吐的問題。十總穴中，內關心胸胃，肚腹三里留。內關和足三里為治療嘔吐的主要穴位。又因為三陰交統治肝、脾、腎三陰經之病，取三陰交同時處理肝和脾的問題。搭配肝經的俞穴、原穴太衝疏肝理氣，調暢氣機。心俞是心的背俞穴，搭配心經募穴巨闕補益心血。

化學治療在癌症的治療中扮演重要的角色,然而病人在接受化學治療後常會出現一些毒副作用，如骨髓抑制、神經毒性及嘔心嘔吐等腸胃道症狀。化療引起的噁心嘔吐 (chemotherapy induced nausea and vomiting 簡稱 CINV)主要分為三個類型，分別是 1. 急性型，在化療後 24 小時內發生；2. 延遲型，在化療後 2-5 天後發生；3. 預期型，因前次化療不舒服引發預期噁心嘔吐症狀。

嘔吐中樞位於延腦，接收嘔吐神經傳導。和嘔吐相關的神經傳導物質有血清素(serotonin)、多巴胺(dopamine)、組織胺(histamine)、乙醯膽鹼(acetylcholine)和物質 P(substance P)。在接近第四腦室底附近，有一化學受體刺激區（chemoreceptor trigger zone 簡稱 CTZ），可接收嘔吐訊息的傳入。腸道內皮細胞因化療而受損時，會分泌神經傳導物質 serotonin (5-HT)，藉由迷走神經上的 5-HT 受體，刺激腦部中的化學受體刺激區 CTZ 產生嘔吐作用。迷走神經是啟動嘔吐重要的神經

傳導，其末端是孤立束核 (Nucleus Tractus Solitarius)，它會分泌 substance P 來活化 Neurokinun-1(NK-1)受體，刺激 CTZ 產生嘔吐作用。西藥止吐藥物即針對上述和嘔吐相關神經傳導物質和其受器做拮抗，抑制嘔吐中樞達成止吐效果。早期止吐藥物有較多的副作用如椎體外路徑症候群、嗜睡、肢體無力等，新一代止吐藥物因其專一性較高，造成的副作用也較少。

除了西醫止吐藥物的使用外，其實中醫中的針灸對於化學治療後的噁心嘔吐有著不錯的療效。1998 年美國國立衛生研究院(National Institutes of Health)提出針灸對於成人外科手術術後及化學治療後噁心嘔吐有療效的論述。針灸治療和西藥止吐藥物相比，副作用較少，且成本較低，提供病人化學治療後噁心嘔吐治療的另一種選擇。

Reference

1. 何景良, “談化學治療止吐藥物的沿革”, 癌症新探 38 期, 安寧緩和醫療暨乳癌衛教專輯
2. Carcia M.K., McQuade J., Haddad R. et al., “Systemic Review of Acupuncture in Cancer Care: A synthesis of the Evidence”, *Journal of Clinical Oncology*, vol.31, 952-60