頭頸癌患者中西醫整合照護教學病例（門診）

三軍總醫院中醫部張慈文主治醫師

【姓名】陳００

【性別】女

【生日】1979 年 00 月 00 日

【身高/體重】155 公分/53 公斤

【居住地】

【職業】

【婚姻狀態】

【初診日期】2016 年 9 月 20 日

【病史獲取對象】患者本人

【主訴】癌症放化療中，咽痛已一週

【現病史】

此位 37 歲女性患者，2016 年初開始吞嚥時咽部有異物感，但是並沒有去做檢查，最近一個月開始出現耳脹、耳鳴等現象，並自己在頸部摸到一個硬塊，於是 2016 年 8 月 16 日到三總做進一步檢查，確診為：Undifferentiated carcinoma，type IIb of the nasopharynx，cT4N2M0，stage IVA。於是接受 CCRT 治療：8 月 24 日開始做化療（Cisplatin）、9 月 2 日開始放療。

接受上述治療後，近一週開始出現咽痛、口頰內側痛、左頸腫塊壓痛、鼻血、噁心、納差等症狀，於是至本院中醫門診求診。

【過去病史】手汗症

【住院/手術紀錄】

2016年8月24日Port-A implantation, left subclavian vein

【外傷史】無特別病史

【目前長期服用之藥物/健康食品】無

【家族史】無相關病史

【個人史】

無抽煙、喝酒、嚼檳榔習慣
採一般葷食，飲食不忌口，喜歡吃冰冷及重口味的食物
工作忙碌又自己帶二個小孩

【過敏史】無藥物、食物過敏史

【旅行史（最近三個月)】無

【四診】

1. 平時怕冷又怕熱，不盜汗
2. 不喘、不胸悶、不心悸、不頭痛、不頭暈
3. 近一周開始出現咽痛、咽紅、口頰內側痛、左頸腫塊壓痛、鼻血；無耳鳴
4. 化療後開始納差，食後易腹脹，偶有噁心感，偶便秘，便硬；溲平
5. 眠可，但嗜睡
6. LMP：2015/8/21，經平

《舌診》舌質紅，苔少
《脈診》沈

【實驗室檢查】

2016 年 9 月 14 日

WBC		5.14	10^3/uL	4.50 - 11.00
RBC		4.33	10^6/uL	3.90 - 5.50
Hb		12.8	g/dL	12.0 - 16.0
HCT		38.7	%	38.0 - 47.0
MCV		89.4	fL	79.0 - 100.0
MCH		29.6	pg	25.4 - 34.6
MCHC		33.1	g/dL	30.0 - 37.0
PLT		247	10^3/uL	150 - 400
Neutrophil	H	81	%	40.0 - 74.0
Lymphocyte	L	10.3	%	19.0 - 48.0
Monocyte		6.6	%	3.4 - 9.0
Eosinophil		1.9	%	0.0 - 7.0
Basophil		0.2	%	0.0 - 1.5
IG%		0.4	%	0.0 - 0.6
Creatinine		0.6	mg/dL	0.5 - 0.9
AST		12	U/L	< 40
ALT		14	U/L	< 41
Na		136	mmol/L	136 - 145
K		3.9	mmol/L	3.5 - 5.1

【影像學檢查】

2016 年 8 月 23 日 Whole body PET scan

1. Noted FDG-avid tumor（size：~4.0 cm，SUVmax 27.1）at left-sided naso-pharyngeal wall extending to para-pharyngeal region and closely attached to C-spine and also noted bil. lateral neck LN（SUVmax up to 10.5，esp. right neck LN size up to > 2.5 cm） Otherwise, no evidence of abnormal FDG uptake throughout whole body region from brains to thighs, elsewhere
2. Normal physiological 18F-FDG accumulation in cerebral cortex, adenoids of tonsil, vocal cord, minor salivary gland, heart, aorta, T-L spines, renal pelvis and ureter and bladder.

Conclusions：

1. In light of these imaging findings, left-sided naso-pharyngeal lesion c/w known NPC with also bil. neck LN involvement is demonstrated
2. According to AJCC 7th ed cancer staging (for NPC), the PET findings are c/w：

   T：T3（C-spine involvement being considered）

   N：N2（bil. LN, size < 6 cm）

   M：M0（no evidence of FDG-avid metastases noticed）

【診斷】

西醫診斷：鼻咽癌，放化療中

中醫證候：頏顙岩

【時序圖】

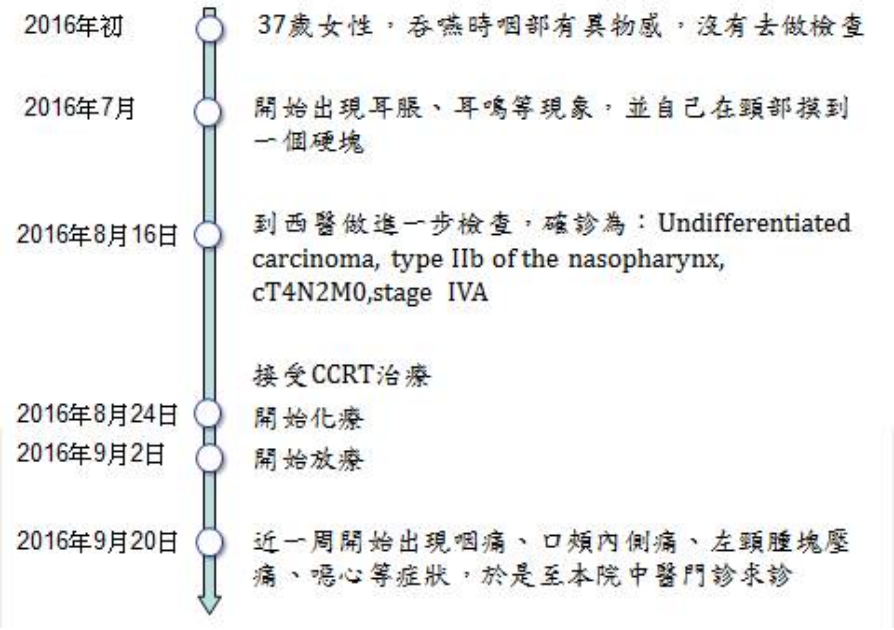

【中醫辨證（病機分析）】

病因：放療性熱
病位：咽部皮部
病性：熱性傷陰
病勢：急性

經研究顯示：放射治療在中醫理論中，屬於熱性治療，所以，初期對於陰質的損傷會比較明顯，所以大概在第二周會開始有黏膜上的損傷，諸如：咽喉疼痛、紅腫、口瘡、鼻黏膜乾燥出血、眼睛癢等症狀。但是因為這位病患同時間使用化學療法，Cisplatin 屬於寒性藥材，會傷及腸胃功能，產生納差、噁心等症狀。所以，在治療時，不能一味只使用滋陰清熱等藥材，會加重腸胃的負擔，必須酌加溫中散寒、通腑降氣之品，才能改善病患的症狀

【中醫治則】

滋陰清熱、溫中散寒、通腑降氣

【中醫處方】

桑葉 1.5 克　　連翹 1.5 克
板藍根 1.0 克　　夏枯草 1.5 克
吳茱萸湯 1.5 克　　半夏 1.5 克
厚朴 1.5 克　　白扁豆 1.0 克
麥門冬 1.0 克
服法：分成 BID（AC）x3 天

門診複診病歷記錄

【療程追蹤】2016 年 9 月 24 日

【主訴】咽痛、噁心症狀改善，但是出現咳嗽有痰、血球輕微下降的症狀

【四診】

1. 服藥後咽痛（改善，但是喝冰水會更痛）、咽紅（依舊）、口頰內側痛（改善）、左頸腫塊壓痛（改善）、鼻血（改善）、出現咳嗽、有痰心症狀；無耳鳴
2. 化療後開始納差，食後易腹脹，偶有噁心感，偶便秘，便硬，以上症狀服用中藥後改善，可以吃完一個便當，但是味覺改變，食不知味；溲平
3. 平時怕冷又怕熱，不盜汗
4. 不喘、不胸悶、不心悸、不頭痛、不頭暈
5. 眠可，但嗜睡
6. LMP：2015/8/21，經後期未至，小腹無脹感，不乳脹

《舌診》舌質淡紅，苔少

《脈診》沈弦

【實驗室檢查】

2016 年 9 月 21 日

WBC	L	4.48	10^3/uL	4.50 - 11.00
RBC		3.96	10^6/uL	3.90 - 5.50
Hb	L	11.9	g/dL	12.0 - 16.0
HCT	L	35.7	%	38.0 - 47.0
MCV		90.2	fL	79.0 - 100.0
MCH		30.1	pg	25.4 - 34.6
MCHC		33.3	g/dL	30.0 - 37.0
PLT	L	143	10^3/uL	150 - 400
Neutrophil	H	82.7	%	40.0 - 74.0
Lymphocyte	L	8	%	19.0 - 48.0
Monocyte		7.1	%	3.4 - 9.0
Eosinophil		1.8	%	0.0 - 7.0
Basophil		0.4	%	0.0 - 1.5
IG%		0.4	%	0.0 - 0.6
Creatinine		0.7	mg/dL	0.5 - 0.9
ALT		10	U/L	< 41
Na		136	mmol/L	136 - 145
K		3.7	mmol/L	3.5 - 5.1

【影像學檢查】無新增檢查

【中醫治則】

滋陰清熱化痰、溫中散寒、通腑降氣

【中醫處方】

射干 1.0 克	連翹 1.5 克
板藍根 1.0 克	夏枯草 1.5 克
吳茱萸湯 1.5 克	半夏 1.5 克
厚朴 1.5 克	白扁豆 1.0 克
麥門冬 1.0 克	桔梗 1.0 克

服法：分成 BID（AC）x4 天

【討論】

學生詢問：古時候沒有放射治療，現代中醫該如何看待這個新治療方式呢？

老師回答：雖然古時候沒有放射治療，但是，我們可以藉由放射治療之後，病患所出現的症狀，去推敲出放射線治療的中醫屬性，再根據這個理論，去給予相應的中藥治療。經體質研究顯示：放射治療在中醫理論中，屬於熱性治療，所以，初期對於陰質的損傷會比較明顯，所以大概在第二週會開始有黏膜上的損傷，諸如：口腔咽喉疼痛、乳房皮膚紅熱破皮、大腸黏膜損傷而腹瀉。一個月後，陰損及陽，就會有氣陰虛的症狀出現，例如血球下降、消化不良等症狀

【參考文獻】

1. 廖繼鼎：臨床腫瘤學，合記圖書出版社，台北　2010; 3: pp. 839-912.
2. ZHE, Hong, et al. Prevention and Treatment of Oral Mucositis Caused By Radiotherapy in Patients With Nasopharyngeal Carcinoma. JOURNAL OF NINGXIA MEDICAL COLLEGE. 2000; 2: 10.
3. Pak-Kwan Hui：Current topic on Chinese medicine managing side effects of cancer treatment，IG Publishing，HK　2009; 3: pp. 91-97.