花蓮慈濟中西醫整合照護電子病歷

序號：1　　病名：毛毛樣腦血管病

姓名：黃ＯＯ	病歷號：	出生日期：71/00/00	年齡：34
性別：男		職業：	身高/體重：168/68
指導醫師:林經偉	初診日期：105/02/17	問診日期：105/03/30	受訓醫師：黃俊毅

主訴

右側上下肢體肌力較差約一個半月

現病史

此 34 歲男性病患，過去無特殊病史。據家屬描述，患者於 2016/2/9 下午 3:00 突然意識狀況改變，當日下午 7:00 發現右側肢體無力及說話不清楚。同時有流口水的情形發生，但沒有嗆咳、四肢抽搐、發燒、癲癇的情形。

病患送到花蓮慈濟醫院急診部後，經醫師檢查患者意識清楚，對人事時地物可清楚表達，但語音不清，昏迷指數 GCS：E4V5M6 ，血壓偏高 173/108mmHg。

患者肌力檢查發現右上肢 4 分，左上肢 5 分，右下肢 4 分，左下肢 5 分。患者的腦部電腦斷層沒有特殊發現，但其核磁共振檢查顯示左側中大腦動脈區域有高信號損傷。(hyperintensitive lesion on left MCA territory.)核磁共振血管攝影檢查顯示，雙側中大腦動脈狹窄。(MRA showed bil MCA critical stenosis.)故於當日安排住院進行進一步檢查與治療。

住院後其血管攝影檢查發現雙側遠端內頸動脈狹窄，且有‘puff of smoke‘ sign (bilateral distal ICA stenosis(especially left side) and also ‘puff of smoke‘ sign.），所以懷疑為毛毛樣腦血管病(moyamoya disease)

因為右側肢體肌力持續減弱（右側上下肢 2 分，左側肢體 5 分），故於 2/15 左側顱內顱外血管繞道手術(EC-IC bypass ），術後意識清楚，對人事時地物清楚，住院期間無頭痛、癲癇；但嗜睡患側體肌力進步不明顯。故於 2/17～3/02 會診中醫接受治療， 3/2 出院後持續接受中醫門診針灸治療。

患者因右側肢體肌力較不足，於 3/21 再次入本院復健科病房接受復健治療，並同時會診中醫接受針灸治療。

過去病史

高血壓(-) 糖尿病(-) 冠心病(-) 慢性阻塞性肺病(-) 肺結核(-) 腦中風(-) 癌症(-) 鎖骨骨折手術

個人史

飲食習慣（煙、酒、健康食品）：菸每天兩包持續十年、酒每天 2-3 瓶 10 年、檳榔偶而

家族史

曾祖父、祖父、叔叔有中風史

中醫四診

望	精神：活動慢　　體型：微胖 面色: 紅潤 指甲: 無異狀 皮膚: 無異狀 毛髮: 無異狀 口唇: 紅 舌診:舌質：舌質紅稍有齒痕無偏移　　舌苔：苔白黃
聞	言語：　可發音說話音清晰　　鼻音：　無　　咳嗽痰音：無 嗅氣味: 無異狀 聽聲音: 語聲正常
問	全身: 無不適 情志: 不喜說話 睡眠: 眠可 頭項: 無不適 胸部: 無不適 腹部: 納可 二便: 用助行器去廁所自解大小便 腰背: 無不適 四肢: 無不適
切	左脈：脈弦 右脈：脈弦

現代醫學身體診察

身高：168 公分 體重：68 公斤　BMI：24.092

整體外觀:

the patient was a mild mental retardation (no assess by doctor), well nourished and cooperative attitude.

Skin: jaundice(-)　ecchymosis(-)　erythmatous change(-)

Head & Skull: tenderness(-)　deformity(-)　operation scar(+)

Eyes: EOM: intact　anemic conjunctiva(-)　scleral icteria(-)

Neck: JVE(-) masses(-) neck stiffness(-) palpable L.N.(-)

JOMAC:

Judgement: (Intact)

Orientation:

Person:(intact),

Place:(Intact),Time:(Intact)

Memory:

Immediate:(Intact) Recent:(2/3)

Abstraction :(poor)

Calculation :(1/3)

C.N.7: right central type facial palsy (右側中樞型態臉部麻痺)

C.N.11: S.C.M muscles(Intact) right side trapezious m. weakness (右側斜方肌無力)

C.N.12 : tongue deviated to right (舌頭向右偏移)

<u>實驗室檢查：</u>

105/02/09 Dyslipidemia(TCH:205 mg/dL and LDL-C:153 mg/dL)(130~200，~100)

homocystein(tHCY:14.37 umol/L)(3.7~13.9)

<u>影像學檢查：</u>

<u>2/9 MRI</u>

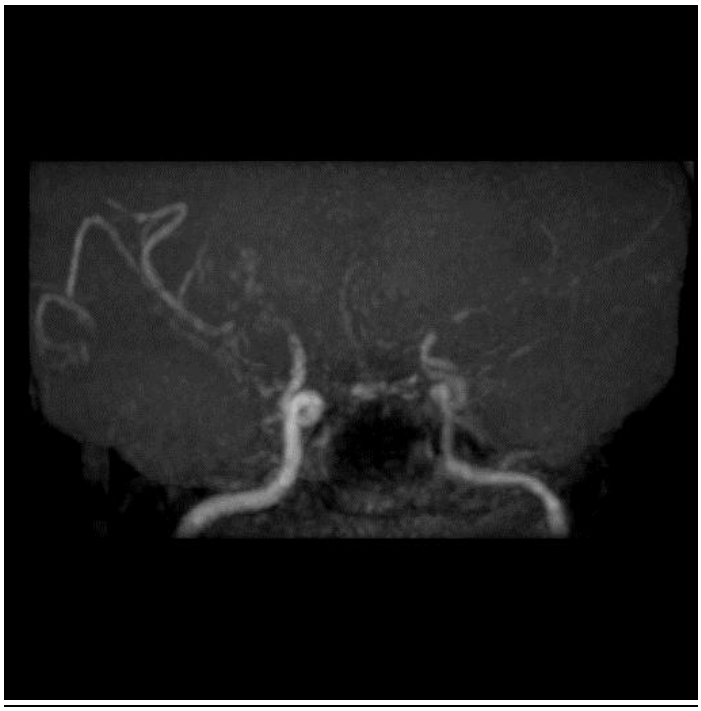

MRA: apparent decrease or occluded bilateral ICA blood flow, esp. the left.

雙側內頸動脈(ICA)狹窄，左側血流減少

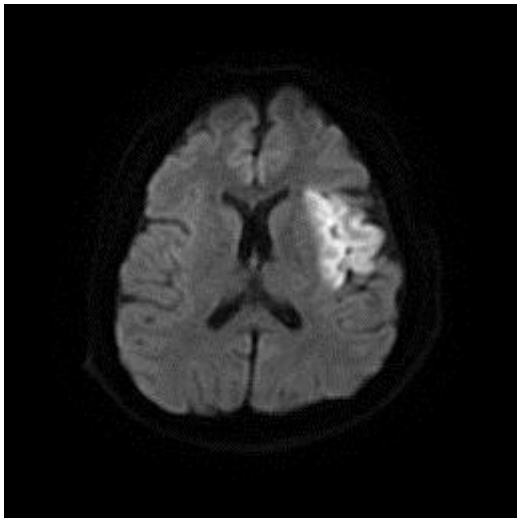

DWI signal changes of left MCA territory corresponding to low signal intensity area noted on ADC images, indicating acute-subacute infarction.
左中大腦動脈區域信號改變，顯示急性-亞急性腦梗塞。

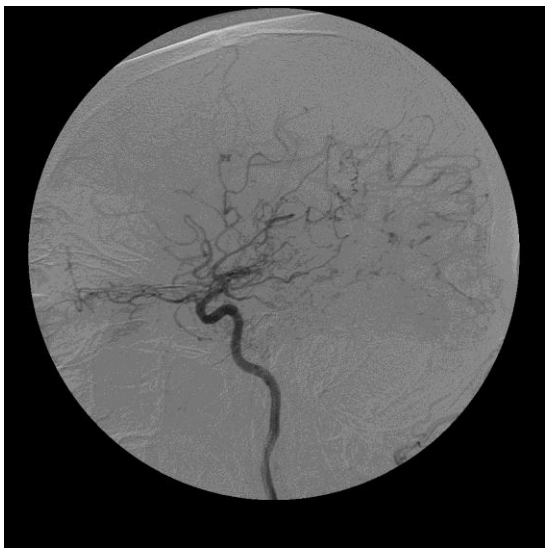

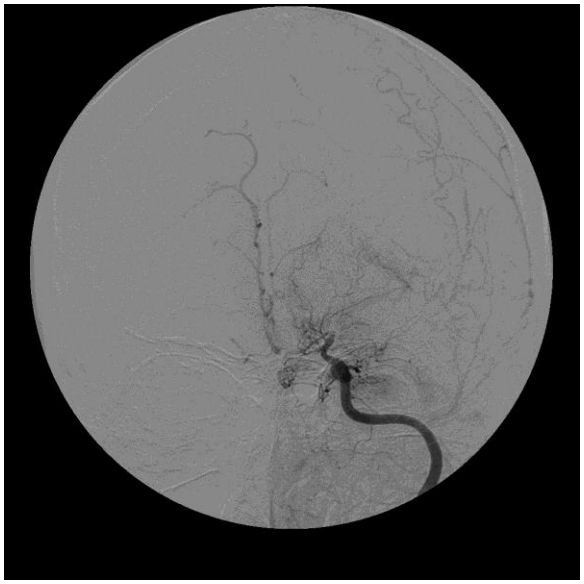

Stenosis of the bil. distal ICAs with engorged vessels at the bil. basal ganglions and puff of smoke appearance.

雙側內頸動脈(ICA)遠端狹窄，伴隨基底核處血管膨大。

吹菸徵象（ puff of smoke‘ sign ） 。

<u>整體回顧</u>

34歲男性於2016/2/9下午忽然右半身無力、口流涎、語不清。經診斷為毛毛樣病而接受住院治療；住院後右側肌力持續減弱，由 4 分減弱為 2 分，故於 2/15 接受左側顱內顱外血管繞道手術 (EC-IC bypass)。

術後會診中醫納入西醫住院病患中醫特定疾病輔助醫療試辦計畫，3/21 因復健住入花蓮慈濟醫院復健科病房，持續針灸治療至今。

時序圖：

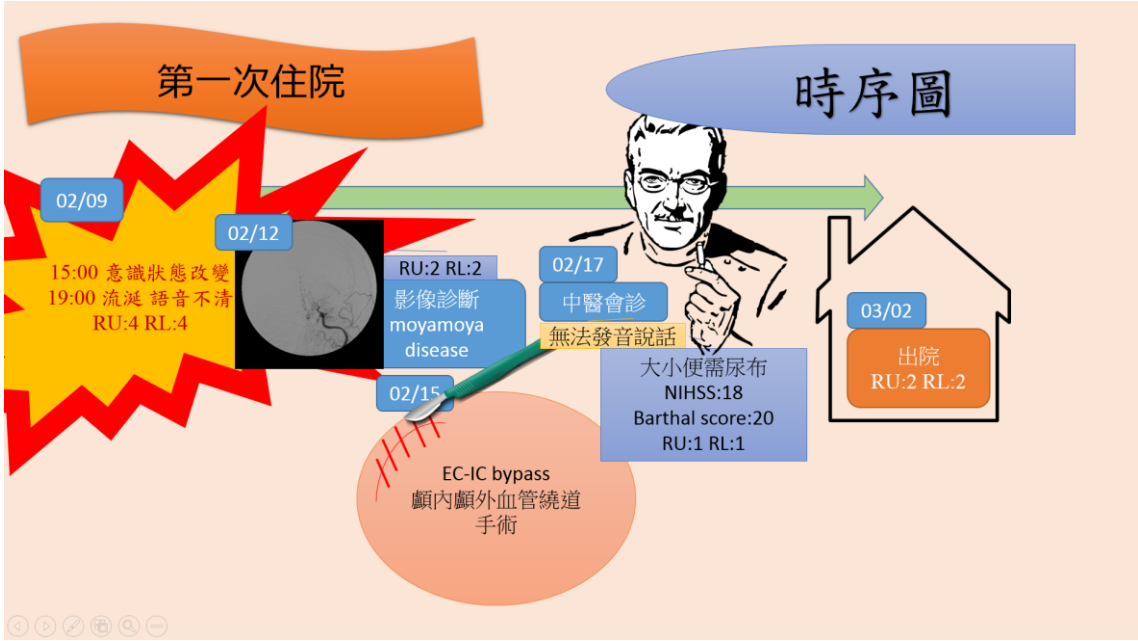

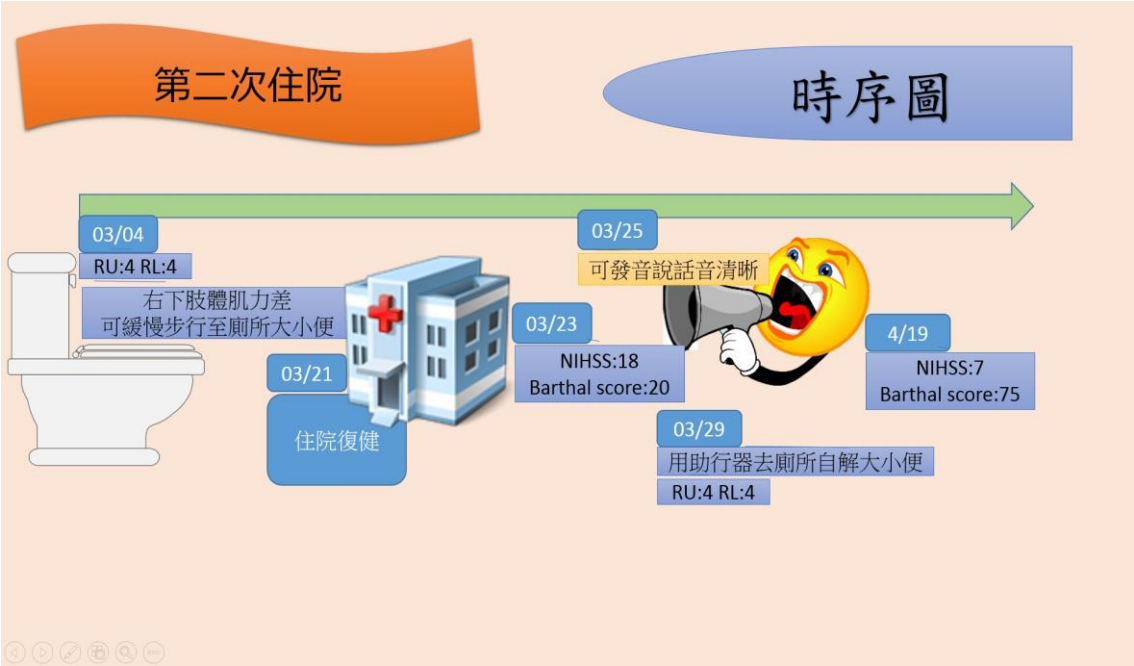

臟腑病機四要素分析：

病因：

先天髓海不足，瘀血痰濁阻塞經絡

病位：

解剖—頭部、神經中樞

臟象—腦、心、腎、經絡、血脈

病性：

主證：右半身無力

次證：語言不清、嗆咳、流涎。

病勢：

先天之因→基因

生長發育屬腎氣掌管，基因的缺陷影響到血管的發育，相當於腎的化育失司而使血脈、經絡瘀滯不暢。

後天之因

吸菸：抽菸會促進內皮細胞分泌凝血因子，增加血液濃稠度、破壞血管內皮細胞，誘發發炎反應進而形成粥狀斑塊，這屬於痰瘀。

飲食：肥甘厚味讓血脈中膽固醇過高，脂肪堆積，使血流不暢，這屬於痰瘀。先天血管狹窄加上後天因素是血管更狹窄，阻塞後，血脈受阻不能榮養腦部，即為中風。

病因病機分析圖

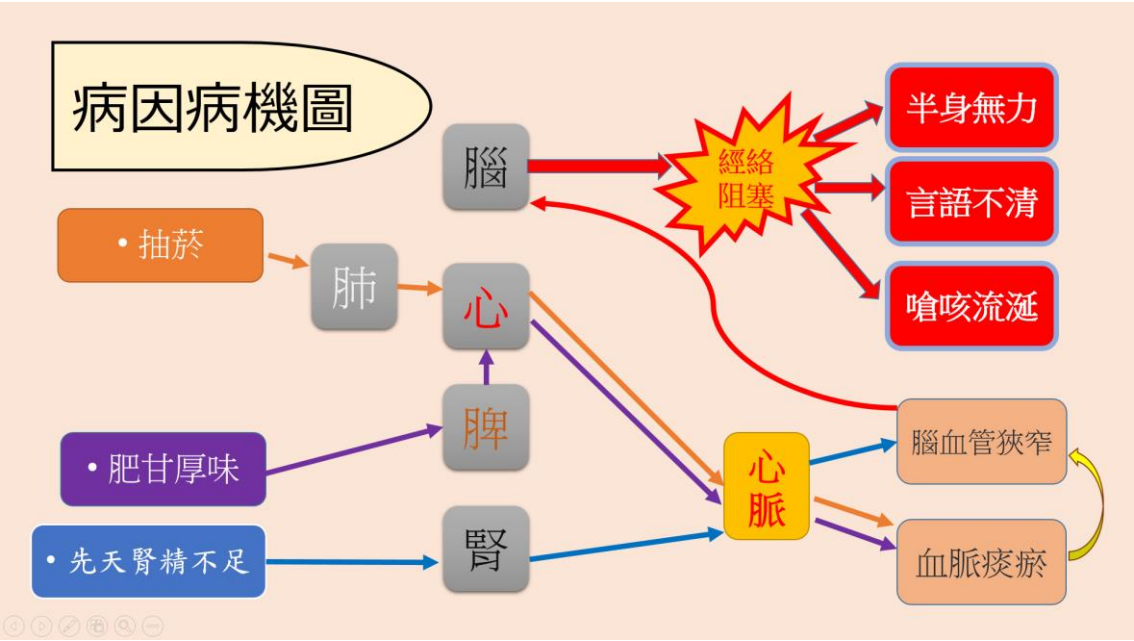

診斷：

西醫病名：毛毛樣病

中醫病名：中風

辨證：**中風中經證**

治則：

疏經通絡 益氣化瘀

方藥：

言語區(L);地倉(R);廉泉(M);神庭(M);百會(M);曲池(R);養老(R);
八邪(R);足三里(R);三陰交(R);陽陵泉(R);陰陵泉(R);太衝(R);

本證系風中經絡，風屬陽邪，多犯陽經，故以取手足陽經腧穴治療為主。又陽明為多氣多血之經，且有調節脾胃之功能，故在陽經腧穴又著重選用陽明經穴位，以更有效地達到疏通經絡調和氣血，促進癱瘓肢體恢復的作用。

穴選：

陽經俞穴選:曲池(R)、養老(R)、足三里(R)、陽陵泉(R)
四肢加強：八邪(R)、三陰交(R)、陰陵泉(R);太衝(R);

患部為腦，當以刺激腦部，活絡腦中各功能區。
穴選：神庭、百會、言語區

在流涎、語言部分另選兩穴
地倉、廉泉

病例追蹤

至 3/30 日之住院期間，右側肌力由 1 分進步到 4 分，上廁所逐步由需要尿布進步到可藉由助行器自行上廁所，也進步到可自行用右手進食。

意識由嗜睡進步到清楚，吞嚥流涎稍進步，偶而會嗆咳流涎。語音不清也進步到清楚。

指導醫師評語：

現病史的描述內容完備，可以讓其他醫療人員快速瞭解此病患的發病經過。

指導醫師：林經偉　　受訓醫師：黃俊毅