花蓮慈濟中西醫整合照護電子病歷

序號：5　　病名：顱腦外傷

姓名：鄭００		年齡：14 歲	現居地：
性別：女	婚姻：	指導醫師:林經偉	受訓醫師：唐漢維
會診日期：3/16			

主訴

意識昏迷已經 5 日。

現病史

14 歲女性，無過去病史，因於 2016/03/12 騎機車被載時遭小轎車撞擊後，送至玉里慈濟醫院急診，電腦斷層掃描顯示左側硬腦膜下血腫與蜘蛛膜下腔出血，插管後轉送至本院進行顱骨切除術（craniectomy），術後送至 NSICU，並於 3/16 會診中醫共同治療。，4/16 轉至 RCC，4/19 轉至一般病房，4/22 進行鈦合金顱骨修復手術。目前意識上仍較不清楚，問問題會搖頭，但意思表達仍不明確，對疼痛會出聲並用手撥開，右唇流涎多，右側上下肢無力。

過去病史

高血壓(-) 糖尿病(-) 冠心病(-) 慢性阻塞性肺病(-) 肺結核(-) 腦中風(-) 癌症(-)

個人史

飲食習慣：無特殊習慣；菸(-)酒(-)檳榔(-)；無特殊過敏

過敏史

1.藥物：無　2.食物：無

家族史

無

中醫四診

望	精神：眼神較散亂，精神無法集中 體型: 偏瘦　面色: 尚可　指甲: 淡紅 皮膚: 正常　毛髮: 無異狀　口唇: 淡紅 舌診: 無法配合指令
聞	言語：無法對話，對疼痛會發出聲音 鼻音： 無　咳嗽痰音：有痰音

	嗅氣味：無異狀　　聽聲音：正常
問	以下由病患母親代為回答 睡眠：睡眠可　　二便：二便可 腰背：無不適　　四肢：右側上下肢無力
切	雙脈弦緊

身體檢查：

日期	時間	體溫	部位	脈搏	呼吸	血壓	血壓位	疼痛指數	Sp02(%)
1050424	2044	36.9	▽	116	18	130/82		2	
1050425	0842	36.3	▽	125	20	121/68		2	
1050425	1316	37.0	▽	122	18	120/64		1	
1050425	1707	37.0	▽	106	19	115/68		0	96
1050426	0918	37.0	▽	104	23	127/61		0	96
1050426	1104			88					
1050426	1310	36.9	▽	105	22	106/59			97
1050426	1655	36.6	▽	114	19	106/69			
1050427	0811	37.3	▽	115	16	114/73		0	
1050427	1633	36.4	▽	113	19	107/57			
1050428	0837	37.0	▽	111	18	118/56		0	
1050428	1259			98					
1050428	1613	36.5	▽	103	18	108/59			
1050428	2114	36.1	▽	96	19	111/60			
1050429	0912	36.7	▽	116	16	119/58		0	94
1050429	1420			117		103/61			

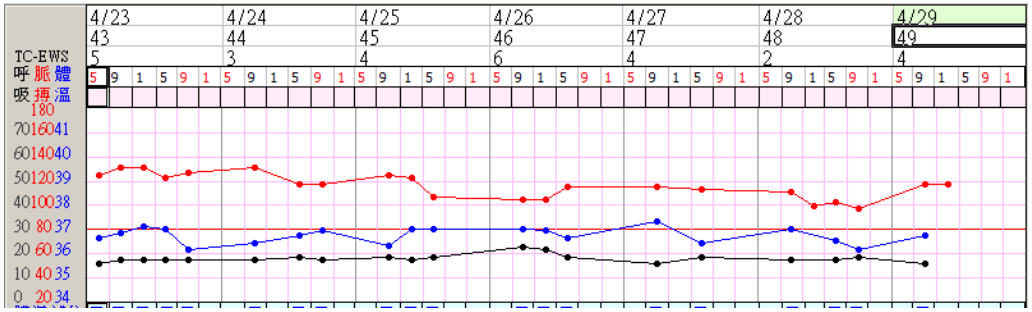

日期	時間	E	V	M	GCS	L		R	
1050423	0900	4	1	5	10	2.5	+	2.5	+
1050425	0900	4	1	5	10	2.0	+	2.0	+
1050426	0900	4	1	5	10	2.5	+	2.5	+
1050427	0900	4	1	5	10	2.0	+	2.0	+
1050429	0900	4	1	5	10	2.5	+	2.5	+

日期	時間	右上肢	左上肢	右下肢	左下肢
1050423	0900	1	5	3	5
1050425	0900	1	5	3	5
1050426	0900	1	5	3	5
1050427	0900	2	5	3	5

實驗室檢查：

	檢體名稱	名稱/值	Normal Range	105/03/15	105/03/12	105/03/12	105/03/12
1	Blood	Blood Gas	(~)				
2	Blood	pH	(7.35~7.45)	7.467			7.343
3	Blood	pCO2	(35~45)	25.3			37.6
4	Blood	pO2	(60~70)	114.1			80.0
5	Blood	HCO3	(22~26)	17.9			20.0
6	Blood	TCO2	(23~27)	18.7			21.2
7	Blood	ABE	(-3.3~2.3)	-3.3			-5.0
8	Blood	BEecf	(~)	-5.8			-5.7
9	Blood	SBC	(22~26)	21.1			20.2
10	Blood	O2 sat.	(95~98)	98.7			94.7
11	Blood	Na	(132~146)		142	141	
12	Blood	K	(3.5~5.5)		3.9	3.4	
13	Blood	Cl	(99~109)				
14	Blood	Ca	(2.08~2.65)		1.92		
15	Blood	I P	(2.4~5.1)				
16	Blood	GLU	(74~106)			246	
17	Blood	BUN	(9~23)		6	7	
18	Blood	CRE	(~)				
19	Blood	CRE	(0.5~1.1)		0.5	0.6	
20	Blood	eGFR	(90~)		177.24	143.61	
21	Blood	AST (GOT)	(10~34)		25		
22	Blood	ALT (GPT)	(10~49)		14	20	
23	Blood	T P	(6.4~8.2)				
24	Blood	ALB-BCG	(3.2~4.8)				
25	Blood	GLO	(2.3~3.5)				
26	Blood	Troponin I	(~<0.01)				
27	Blood	Mg	(1.3~2.7)				

淡藍色:滑鼠點兩下,可繪曲線圖;黃色

影像暨特殊學檢查：請附上報告內容...

3/12	3/14
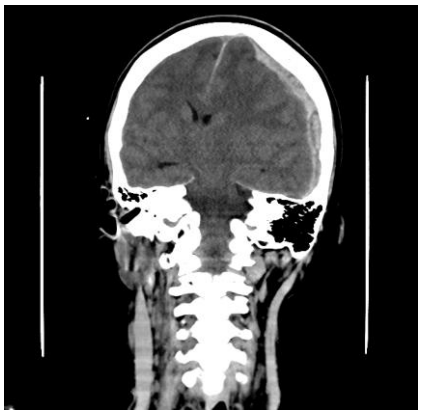	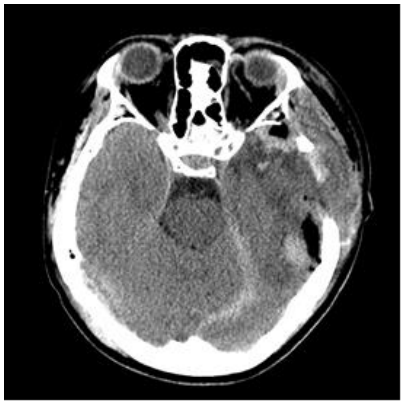

3/31	4/19
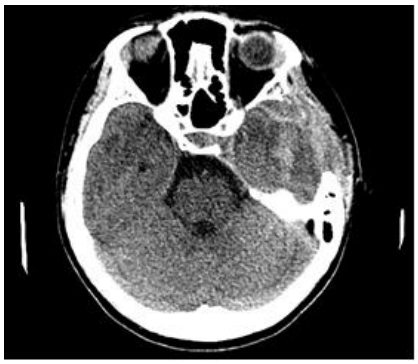	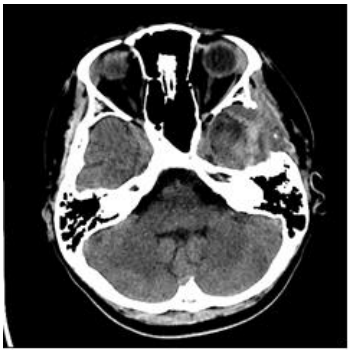

整體回顧：

14 歲女性，因於 2016/03/12 車禍後，送至玉里慈濟醫院急診，影像學顯示左側硬腦膜下血腫與蜘蛛膜下腔出血，當日轉送至本院進行顱骨切除術並轉入加護病房接受觀察與治療，~~目前~~已於 4/19 轉至一般病房，4/22 進行鈦合金顱骨修復手術後恢復狀況穩定。

舌診: 無法配合指令做伸吐活動

言語：無法對話，對疼痛會發出聲音

咳嗽痰音：有痰音

切診:雙脈弦緊

時序圖：

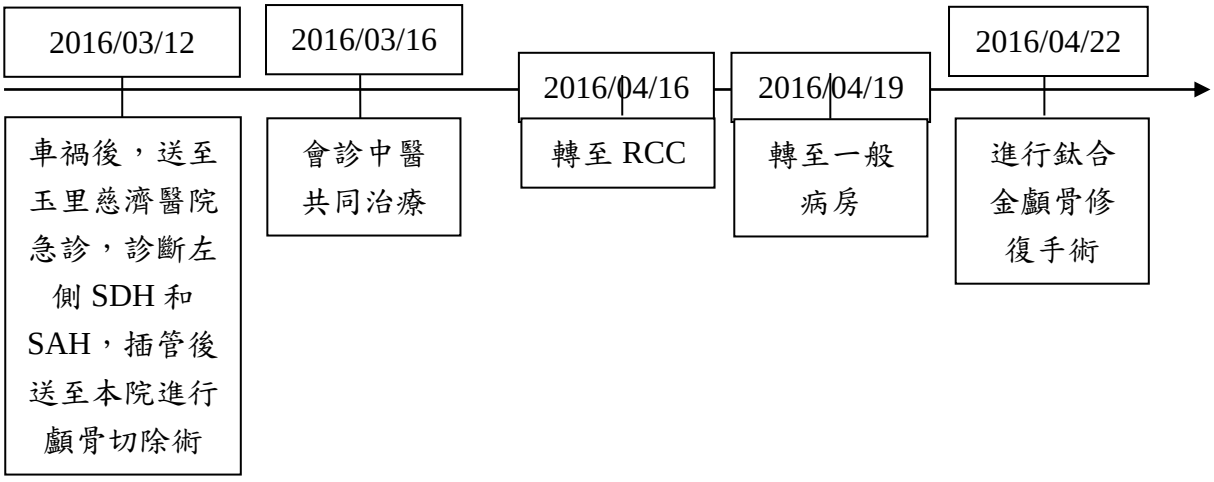

辨證分析：

病因：

車禍撞擊頭部造成 SDH 和 SAH

病位：

解剖－腦

臟象－奇恆之腑

經絡－肝經、腎經、膀胱經、督脈

病性：

主證：目前意識上仍較不清楚，問問題會搖頭，但意思表達仍不明確，對疼痛會出聲並用手撥開，右唇流涎多，右側上下肢無力。

次證：咳嗽有痰音，雙脈弦緊

病勢：

14 歲女性因車禍撞擊後，左側硬腦膜下血腫與蜘蛛膜下腔出血。頭為諸陽之會，腦為「元神之府」，又為「髓海」，五臟六腑之氣血皆上注於此，今本患者腦外傷後腦絡破裂、血溢脈外，致氣閉壅塞積而成瘀，瘀則清竅受阻，清氣不升，意識上仍較不清楚，。從經絡角度思考，膀胱經循行入絡腦，又膀胱經主「筋」之所生病，故可見右側上下肢無力。

診斷：

西醫病名：852　S06.5X5A　受傷後之蜘蛛膜下、硬腦膜下及硬腦膜外出血 中醫病名：顱腦外傷、神昏

治法：

疏經通絡 益氣化瘀

處置：

神庭(M) 、四神聰(M) 、風池(LR) 、頭維(LR)、太陽(LR) 、合谷(LR) 、太衝(LR) 、陽陵泉(LR) 、三陰交(LR)、養老(LR) 方針分析： 神庭在督脈交足太陽經，能安神利竅，治頭痛風眩。四神聰穴名，神者神智也，聰者聰明也，能鎮靜安神並刺激大腦血液循環改善，可治療神志失調、耳目不聰。風池能醒腦開竅、息風清熱，可治耳鳴、頭痛、血壓高。頭維是足陽明胃經與足少陽膽經、陽維脈之交會穴，其穴名有“維護”之意。足陽明脈氣行與人身胸腔頭面，維絡於此，主治頭痛，目眩。 太陽穴可以給大腦以良性刺激，能夠解除疲勞、振奮精神、止痛醒腦，主治頭痛，偏頭痛。 手陽明大腸經的合谷與足厥陰肝經的太衝合用，稱作”四關穴”， 《針灸大成》:“四關穴,即兩合谷、兩太衝是也。陽明為多氣多血之經，合谷為其原穴；足厥陰少氣多血，又肝主筋，太衝為其原穴，兩原穴合用，一氣一血、一陽一陰，相互為用，而達到補氣活血祛瘀，疏導上下氣機的功用。三陰交為脾、肝、腎三陰經之交會穴，可健脾益血外，也可調肝補腎。亦有安神之效，可幫助睡眠。十總穴中有外傷陽陵泉，《難經.四十五難》亦有「筋會陽陵泉」之說，故凡外傷、筋緩、廢弛不用者多可針之，《馬丹陽

天星二十穴歌》也記載：「膝腫並麻木，冷痹及偏風，舉足不能起，坐臥似衰翁，針入六分止，神功妙不同。養老穴為小腸經郄穴，常用於治療急性腰扭傷，亦為腦神經系統損傷造成偏癱不利的常用穴。

參考文獻資料：

中醫內科學　知音出版社

針灸學　　知音出版社

指導醫師評語：

建議斟酌列受訓醫師對於此病患的治療效果，能夠將其紀錄在病例報告上。

指導醫師：林經偉　　受訓醫師：唐漢維