花蓮慈濟中西醫整合照護電子病歷

序號：10　　病名：橫斷性脊髓炎

姓名：林００	病　歷　號　：	年齡： 04	住　院　日　期　：104/11/27
性別：男	婚姻：	職業：	會　診　日　期　：105/12/05
指導醫師：楊成湛	受訓醫師：王國峰		

主訴

四肢癱軟已 2 週

現病史

Location：四肢手足
Quality：癱軟無力
Quantity/time course： 11/25 日至今仍癱軟無力
Onset mode：11/22 發燒至 38.7℃，頭痛，噁心嘔吐。至診所看診，診斷為疑似 adenovirus 引起 pharyngitis。11/25 上述症狀緩解。然而，男童四肢突然癱軟
Precipitation factors：無
Exacerbating factors：無
Relieving factors：無
Accompanying symptoms：咳嗽、呼吸困難

現病史：
4 歲男童於 2015/11/22 發燒至 38.7℃，頭痛，噁心嘔吐。至診所看診，診斷為疑似 adenovirus 引起 pharyngitis。11/25 上述症狀緩解。然而，男童四肢突然癱軟，伴有咳嗽，意識清楚，無癲癇發作。男童 2 週前曾至嘉義待 3 天。沒有蟲咬。就讀幼稚園，但同學無類似症狀。因四肢癱瘓 2-3 天，於 2015/11/27 由門諾醫院轉至本院急診。初步懷疑 acute flaccid paralysis syndrome，住進 PICU。
Brain and spinal MRI 發現頸部脊髓膨大、 T2WI 訊號增強，且 CSF 檢驗白血球增加，診斷為 transverse myelitis。病患於 12/05 因四肢無力會診中醫針灸治療。

生產史

G1P1, GA 40+2wks, via NSD, BBW 3500gm

生長發育史

BH: not test
BW: 17.5Kg (50th percentile)
gross motor: 可跳躍

fine motor: 可穿衣服 language: 會問問題，講話完整 social: 可和幼稚園其他小朋友玩

疫苗史

as schedule, no complications

孕產史

denied GDM or HTN during pregnancy, no drug abuse

過敏史

1. 藥物：無 2. 食物：無

過去病史

無

家族史

無遺傳疾病

中醫四診

望	精神：疲倦　　體型：中等 面色: 面色淡白 指甲: 紅 皮膚: 正常 毛髮: 無異狀 口唇: 淡白 舌診:舌質：舌淡紅　　舌苔：苔膩
聞	言語：on ETT 鼻音： 無　　咳嗽痰音：無 嗅氣味**:** 無異狀 聽聲音**:** 正常
問	全身**:** 怕冷，怕熱無，多汗無 情志**:** 可 睡眠: 昏睡 頭項: 口乾舌燥無，口苦無 胸部: 無不適 無胸悶、無心悸 腹部: 納可，腹脹 二便: 大便稍便秘

	腰背: 無不適 四肢: 四肢癱軟，上肢近端較無力，左下肢近端較無力
切	雙脈滑數

<u>實驗室檢查：</u>

快篩檢查：Adneo Ag (-), Influ A Ag (-), Influ B Ag (-)

血液 CBC 檢查數值：WBC 略高

CSF 檢查：

檢體名稱	報告日期	檢驗項目	檢驗報告	單位	標準(低)	標準(高)
CSF		CSF Exam.				
	1041127	Appearance	Clear			
		Color	Colorless			
		WBC	0-2	/HPF		
		RBC	0-2	/HPF		
		RBC Morph.	Normal			Normal
		WBC Count	64	/uL	0	19
		N.band	0	%		
		N.seg.	1	%	0	8
		Lymphocyte	85	%	2	38
		Monocyte	11	%	50	94
		Eosinophil	0	%	0	0

檢體名稱	報告日期	檢驗項目	檢驗報告	單位	標準(低)	標準(高)
CSF	1041127	GLU	72	mg/dL	40	70
		TP-CSF	35.7	mg/dL	8	32

血液檢查：

Blood:

EB-VCA IgG(+) / IgM(-), EBNA(+), EBEA IgG(-)

CMV IgG(+) / IgM(-)

HIV(-)

M.Pneu IgM(-)

檢體名稱	報告日期	檢驗項目	檢驗報告	單位	標準(低)	標準(高)
Blood		ANA				1:40
	1041203	Homogeneou	<1:40	病患檢驗報告查詢(一)		1:40
		Speckled	<1:40			1:40
		Centromere	<1:40			1:40
		Nucleolar	<1:40			1:40
		Granular	<1:40			1:40
		Anti nDNA				
	1041203	Anti nDNA	Negative			Negative
		Anti nDNA	5.7	IU/mL		15

影像學檢查：

11/27 CXR	11/27 MRI
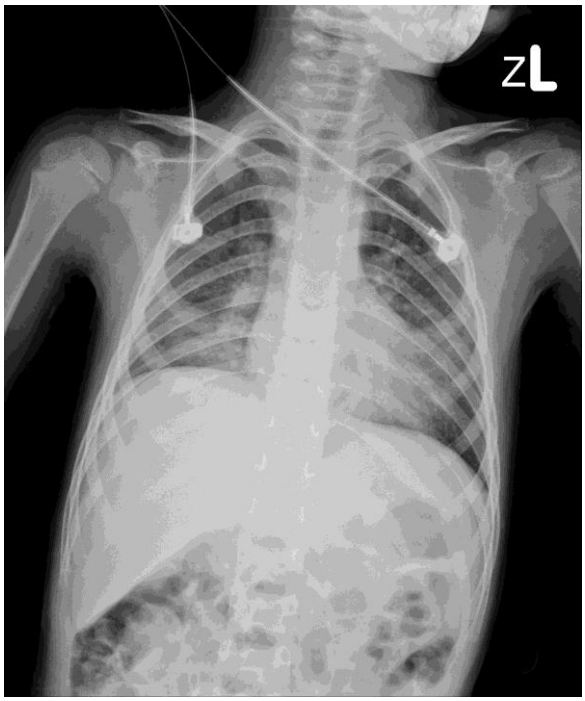	

整體回顧：

4 歲男童，2015/11/22 發燒至 38.7℃，頭痛，噁心嘔吐。至診所看診，診斷疑似 adenovirus 引起 pharyngitis。11/25 上述症狀緩解。然而，男童四肢突然癱軟，伴有咳嗽，意識清楚，無癲癇發作。因四肢癱瘓 2-3 天，於 2015/11/27 至門諾醫院急診，後來轉至本院急診。初步懷疑 Acute flaccid paralysis syndrome，住進 PICU。檢查後診斷為 transverse myelitis。病患於 12/05 因四肢無力會診中醫。

時序圖：

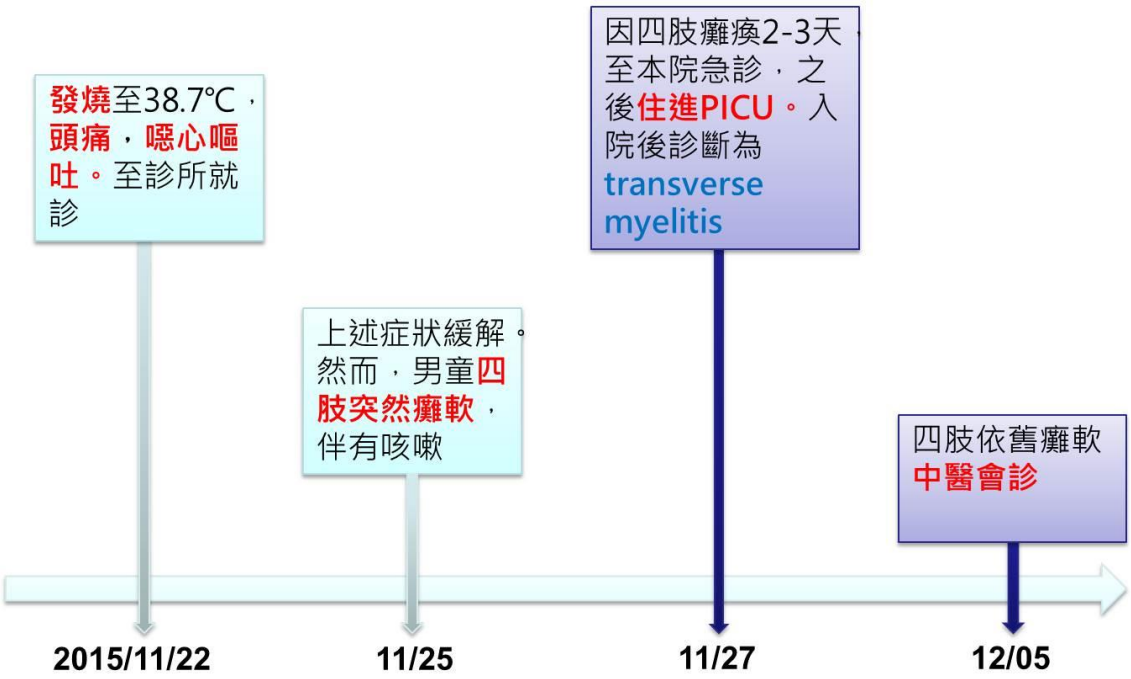

辨證分析：

病因：

濕熱毒邪

病位：

西醫解剖－頸部脊髓

中醫臟腑功能定位－肺、脾、胃

病性：

主證：四肢癱軟，意識清楚但精神欠佳。上肢活動力差，右側較無力，下肢力量較大些，左側較無力。呼吸困難且有囉音及哮喘聲

次證：心跳變快、血壓偏高

病勢：

患者入院 5 天前曾發燒至 38.7℃，頭痛，噁心嘔吐。3 天後，上述症狀緩解。然而，男童四肢突然癱軟，伴有咳嗽，意識清楚，無癲癇發作。入院時意識清楚，四肢癱軟，呼吸困難且有囉音及哮喘聲。西醫確診為 transverse myelitis.

綜觀疾病發展，為感受濕熱毒邪，病後餘熱燔灼傷津耗氣，令”肺熱葉焦”不能佈送津液以潤澤五臟，遂致四肢筋脈失養，痿弱不用。

診斷：

西醫病名：
1.General paralysis, transverse myelitis
2. Pneumonia
中醫病名：
1. 痿證
2. 肺炎

治則：

清熱滋肺，潤燥生津
清熱利濕，通利經脈

處置：

肩髃(雙側) 肩髎(雙側) 曲池(雙側) 手三里(雙側) 太衝(雙側) 合谷(雙側)
伏兔(雙側) 血海(雙側) 風市(雙側) 陽陵泉(雙側) 絕骨(雙側) 三陰交(雙側)

論治分析：(理法方針)

方義：

本證系痿證，”治痿獨取陽明”，故以取手足陽明經腧穴治療為主。肩髃能疏散經絡風濕，清泄陽明氣火，通利關節，祛邪解熱；曲池能疏邪熱，利關節，祛風濕，調氣血；手三里和胃利腸；合谷、太衝開身體氣機。伏兔治腰膝冷痛，下肢麻痹不仁；血海能調血清血，宣通下焦；足三里調理脾胃，和腸消滯，清熱化濕，降逆利氣，扶正培元。

又濕熱困脾，以脾經為輔，有調節脾胃之功能，取三陰交補脾土，助運化，通氣滯，疏下焦，調血室精宮，祛經絡風濕。膽經以懸鐘穴、陽陵泉為主。懸鐘為八會穴的髓會，可填精補髓；陽陵泉為八會穴的筋會，可舒筋止痛。

參考文獻資料：

1. 針灸治療急性脊髓炎臨床選穴規律探討，李旗，邢雪連，田福玲，崔建美，馬樹祥，王洪彬，李雪青，高曉珊，貴陽中醫學院學報 2014 年 36 卷 05 期 10-12 頁
2. 中醫內科證治學 宏祥出版社
3. 網站資訊：醫砭 http://yibian.hopto.org/

指導醫師評語：
1.住院過程資料分析清楚，對學員學習助益很大。
2.中醫理法方藥思路明確，但應學習自擬針灸處方治療。

指導醫師：楊成湛　　受訓醫師：王國峰