長庚紀念醫院中醫___內__科**跟診病例報告表**□門診☑住診

R 報告繳交截止期限：次月_15_日					
R→V.S 日期	R 填寫	V.S 追蹤修訂→R	V.S 填寫	R 修改→V.S 日期	R 填寫

日期：105 年 05 月 16 日

姓名	鄭 X X	病歷號碼		性別	☑男 □女	出生日期	1959 年 00 月 00 日

一、 基本資料

姓名：鄭 X X

年齡：57

性別：男

婚姻：

職業：

種族：

住院日期：105 年 05 月 16 日

問診日期：105 年 05 月 16 日

二、 主訴

左側無力一年

三、 現病史

這位 57 歲男性病人有高血壓、糖尿病、心律不整等病史。於 104 年 04 月 15 日下午於出遊開車途中，突然左手麻及無力，意識模糊、頭痛、噁心嘔吐，被送至台中榮總醫院，影像學診斷為 Right parietal lobe, basal ganglion and right midbrain hemorrhage with rupture into ventricle，並接受腦部引流手術治療。後續出院期間有到國泰、基隆三總、仁愛醫院住院接受復健治療。今年於基隆情人湖長庚住院時，胸悶不適，Holter 顯示 atrial fibrillation、心臟停博 3.5S，故於 2 月 1 日開刀放置心臟節律器。

現病情穩定，左側肢體仍無力，左上肢肌力 1 分，左下肢 3 分，納可，吞嚥可，眠淺、二便平。入住中醫病房接受治療。

四、 過去病史：

1. Right parietal lobe, basal ganglion and right midbrain hemorrhage on 2015/4/15, status post extra-ventricular drainage on 4/16, with sequelae of left hemiplegia and poor activity of daily living
2. Hypertension
3. Atrial fibrillation with slow ventricular pause, status post pacemaker implantation on 2016/2/1, under rivaroxaban use
4. Diabete mellitus, type 2
5. Hyperlipidemia
6. Severe obstructive sleep apnea, Apnea-Hypopnea Index(AHI): 66.3/h

五、 個人史

飲食習慣：葷食。

本表由訓練學員記錄，經指導醫師簽名確認後，於教學結束後併同教學紀錄表於次月20日前送交醫教會存查。

過敏史：無藥物、食物過敏。
抽煙史：無。
喝酒史：無。
檳榔史：使用量：20 顆/天，使用年數：>10 年。
旅遊史：無。

六、 家族史

血親無中風、糖尿病、高血壓、高血脂、心血管、癌症疾病史。

七、 診察：

<一>中醫四診：

望診：

(1) 整體：意識清楚，體格肥胖。面色泛紅。
(2) 舌診：舌紅，苔薄黃，朱點，無齒痕，無裂紋，舌下絡脈無怒張。

聞診：語聲正常；無特殊氣味。

問診：

(1) 問全身：無惡寒熱，無發燒，白天精神差。
(2) 問流汗：汗平，無盜汗。
(3) 問頭面：無不適。
(4) 問口味：食慾佳，嗜食肥甘厚膩(洋芋片、披薩、冰淇淋等)，無口乾，無口苦。
(5) 問胸脇：無胸悶、無胸痛。
(6) 問脘腹：無腹痛。
(7) 問腰背肢體：無不適。
(8) 問二便：大便一日 1 行，質平。小便平，無夜尿。
(9) 問睡眠：淺眠易醒，常呼吸終止，打呼嚴重。
(10) 問情志：無特殊壓力。

切診：

(1) 脈診：脈弦滑。
(2) 觸診：四末溫。

<二>理學檢查

身高:176cm 體重:103kg 血壓:120/80/mnHg 脈搏:63/min 呼吸:18/min 體溫:36.6/℃
BMI:33.2
GENERAL APPEARANCE: Fair looking
HEENT: Sclerae: NOT icteric Conjunctivae: NOT pale
CHEST: Breathing sound:bilateral clear AND symmetric breathing sound
Wheezing: No wheezing Crackles: No basal crackles
HEART: Regular heart beat without audible murmur
ABDOMEN:Soft， No tenderness; Bowel sound: normoactive
EXTREMITIES: no pitting edema

八、 實驗室檢查及特殊檢查：

無

九、 整體回顧：

這位 57 歲男性病人有高血壓、糖尿病、心律不整等病史。於 104 年 04 月 15 日下午於出遊開車途中，突然左手麻及無力，意識模糊、頭痛、噁心嘔吐，被送至台中榮總醫院，影像學診斷為 Right parietal lobe, basal ganglion and right midbrain hemorrhage with rupture into ventricle，並接受腦部手術引流治療。後續出院期間有到國泰、基隆三總、仁愛醫院住院接受復健治療。今年於基隆情人湖長庚住院時，胸悶不適，Holter 顯示 atrial fibrillation、心臟停博 3.5S，故於 2 月 1 日開刀放置心臟節律器。

現病情穩定，左側肢體無力，左上肢肌力 1 分，左下肢 3 分，納可，吞嚥可，食慾佳，嗜食肥甘厚膩(洋芋片、披薩、冰淇淋等)，淺眠易醒，常呼吸終止，打呼嚴重，白天精神差。二便平。意識清楚，體格肥胖，無惡寒熱，無口乾。面色泛紅。舌紅，苔薄黃，朱點，無齒痕。脈弦滑。

十、 時序圖

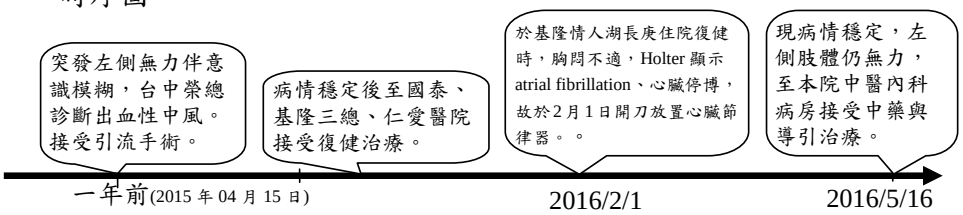

十一、 理法方藥分析：

1.臟腑病機四大要素：

病因：內因－痰熱互結，脾肺氣虛。

病位：脾、肺、腦。

病性：主證：左側肢體無力，左上肢肌力 1 分，左下肢 3 分，納可，吞嚥可，無惡寒熱，無口乾。面色泛紅。舌紅，苔薄黃，朱點，無齒痕。脈弦滑。

次證：淺眠易醒，常呼吸終止，打呼嚴重，白天精神差。食慾佳，嗜食肥甘厚膩(洋芋片、披薩、冰淇淋等)。意識清楚，體型肥胖。

病勢：本病人喜食肥甘厚膩，損傷脾胃，運化失司，聚濕生痰。痰濁結聚日久化熱，痰熱互結，損及血脈；從病人的體型肥胖來說，過逸形盛致氣衰，氣衰併發氣滯，津血不行，久亦傷及血脈。以上原因共同導致腦之絡脈菲薄、易於破損。遇壓力事件(出遊開車)，引動肝風，風痰上擾則致絡破脈損、血溢脈外。離經之血停於局部腦髓，壓迫腦髓腦絡，阻礙其氣血運行，使其不能司運動、統感官，主明辨等，出現半身不遂、偏身麻木等症。雖經手術移除瘀血，但腦髓因受壓迫、失於氣血滋養，造成較難復原之損傷。恢復期階段腦絡漸復原，肢體功能部分恢復，但因腦髓之損傷，仍留有左側肢體無力的後遺症。病人舌紅，苔薄黃，朱點。脈弦滑，也跟痰熱互結之證相對應。參考資料：张根明, et al. 出血性中风病因病机新认识. 中西医结合心脑血管病杂志, 2013, 11.1: 87-88.

2. 理：

現代醫學中，腦中風依型態可分為缺血性中風（腦梗塞）、出血性中風（腦出血）與蜘蛛膜下腔出血三大類。中風患者中，72%是缺血性中風、23%是出血性中風、5%則是蜘蛛膜下腔出血。

腦出血亦稱腦溢血，是指非外傷性而出現的腦實質內的出血，高血壓患者大約有 1／3 的機會發生腦出血，而大約 95%的腦出血患者均有高血壓病史，腦出血屬於急性腦血管疾病，其病死率和致殘率都較高，在我國腦血管病致死的病死率相比其他疾病是屬最高的臨床疾病。西醫臨床中，腦出血發病大約 8 5 %的患者與高血壓和動脈血管硬化相關，其次腦內動脈瘤、腦動脈與靜脈血管畸形、腦瘤和血液病等也是常見的病因。晏万旭. 脑出血后遗症之偏瘫——中医辨证及康复治疗分析. *中国医药指南*, 2015, 16: 167.

中醫學對“中風”的記載始於《內經》，如《素問·調經論》中載: “血與氣，並走於上，則為大厥”，《素問·生氣通天論》載: “陽氣者，大怒則形氣絕，而血菀於上，使人薄厥”，提出了本病的病理特點。金元以後的歷代醫家突出了風、火、痰、瘀、虛、血等病理因素，並且各因素在一定的條件下又可以相互影響，相互作用。近代醫家提出出血性中風的發病機制，主要在於肝陽化風，或夾痰，氣血並逆，直沖犯腦。多由勞倦內傷，憂思惱怒，飲酒飽食，用力過度，或陽化風動，血隨氣逆，導致血溢腦外，腦絡痹阻，引起昏撲不遂，發為中風。而血溢脈外之血為“離經之血”，離經之血即為“瘀血”的一種。痰瘀、水毒互結，鬱閉腦竅是出血性中風的主要病理改變。李颖骥, et al. 中医药治疗出血性中风临床研究进展. *湖南中医杂志*, 2015, 6: 101.

本病人喜食肥甘厚膩、體型肥胖，先有痰熱互結，氣衰氣滯的基礎，導致腦之絡脈菲薄、易於破損。遇壓力事件(出遊開車)，引動肝風，風痰上擾則致絡破脈損、血溢脈外。出現半身不遂、偏身麻木等症。恢復期階段腦絡漸復原，肢體功能部分恢復，但因腦髓之損傷，仍留有左側肢體無力的後遺症。病人舌紅，苔薄黃，朱點。脈弦滑，也跟痰熱互結之證相對應。 故考慮從清熱化痰，益氣活絡的方向來治療。

3. 病因病機分析圖：

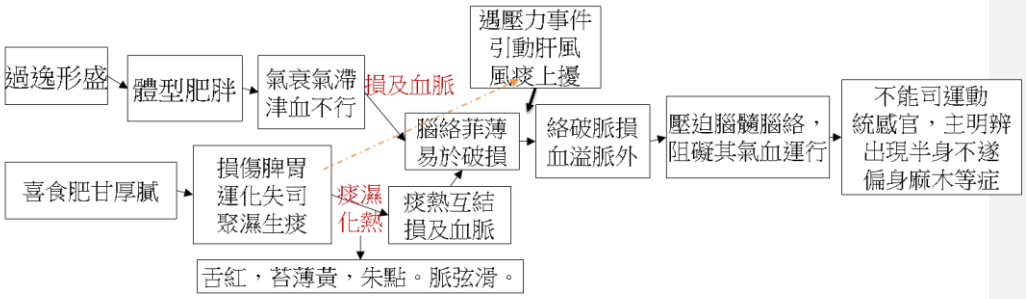

4.診斷：

(1)中醫診斷：中風，中經絡。

證型：痰熱互結，脾肺氣虛。

(2)西醫診斷：Right parietal lobe, basal ganglion and right midbrain hemorrhage on 2015/4/15, status post extra-ventricular drainage on 4/16, with sequelae of left hemiplegia and poor activity of daily living

5.法：清熱化痰，疏風益氣活絡。

6.方藥：

■ **指導醫師處方**

[GM/BID 5/16-5/31] 五味子 0.25 七寶美髯丹 0.25 葛花解酲湯 1 定喘湯 0.5 香薷飲 0.15 虎杖 0.6 六味地黃丸 1.2 清肺湯 0.4 續斷 0.3 黃連上清丸 0.25 保產無憂方 0.3

*導引治療 QW135

六味地黃丸滋補肝腎。五味子斂肺滋腎、寧心安神。七寶美髯丹補益肝腎、養血填精。葛花解酲湯益氣健脾、利濕。虎杖清熱祛痰，活血祛瘀。定喘湯宣肺清熱、化痰。清肺湯清熱化痰。續斷補肝腎，強筋骨。黃連上清丸清熱解毒、疏風散火。保產無憂方補氣養血，化濕理氣。香薷飲化濕和中。

■ **受訓醫師處方**

[GM/TID 14days] 大秦艽湯 2 補陽還五湯 1.5 六君子湯 1 栝蔞實 0.5 懷牛膝 0.5 殭蠶 0.5

大秦艽湯祛風清熱，調理氣血，養血榮筋。補陽還五湯補氣、活血、通絡。六君子湯益氣健脾、燥濕化痰。栝蔞實清熱化痰，寬胸散結。懷牛膝活血通經，補肝腎，強筋骨，利水通淋，引火下行。殭蠶息風止痙，祛風止痛，化痰散結。

十二、 住院治療經過(2016/5/16-5/31)

2016/5/16 入院後狀態平穩，白天嗜睡，晚上精神較好，眠淺易醒、易打呼，大便 1-2 日一行。開立中藥並輔以導引治療。等待復建安排中。

[5/23-5/31] 導引治療後肌肉緊繃改善，病患意識清晰，應答良好。

十三、 西醫治療期間併發症

住院期間無併發症。

西藥：

DILATREND 25MG	0.5PC	QD	PO
CO-DIOVAN F.C. TAB 80MG/12.5MG	1PC	QD	PO
Rivaroxaban 10mg/tab	1PC	QD	PO
DAILYCARE ACTIBEST S.C. TAB	1PC	BID	PO
NIFEDIPINE slow release film-coated 30mg/tab	1PC	BID	PO
AmioDARONE HCl 200mg/tab	2PC	BID	PO
Tamsulosin D 0.2mg/tab (Astellas,Harnalidge)	1PC	HS	PO

十四、 討論：

後遺症期飲食、起居、情志的調攝及血壓、血糖、血脂等的控制相當重要。由於高血壓、高血糖、高血脂常伴有微循障礙、血液粘滯性增高、血小板聚集性增強、血管內皮細胞損傷等病理改變，因而在證候上會表現為血瘀證或兼有血瘀證，所以活血化瘀法在控制“三高”、防止再次出血方面起重要作用，可隨證加入丹參、紅花、赤芍、地龍、三七、紅景天、焦山楂等活血化瘀

之品。彭伟献; 陈远园. 从脑出血的病理变化过程探讨活血化瘀法在出血性中风中的应用. *中华全科医学*, 2015.

清代李冠仙《知醫必辨》論類中症不可妄用再造丸

大抵風自內生也，故景岳直謂之非風症。其論曰：凡非風，口眼歪斜，半身不遂，四肢無力，掉搖拘攣之屬，皆筋骨之病也。肝主筋，腎主骨，肝藏血，腎藏精，精血虧損，不能滋養百骸，故筋有緩急之病，骨有痿弱之病，總由精血敗傷而然。如樹木之衰，一枝精液不到，即一枝枯槁。景岳素重溫補，而於類中之症，則獨重養血。誠以《內經》有雲：足得血而能步，掌得血而能握，指得血而能攝。治偏廢者，能無以養血為主乎?陳臨川先生有雲：治風先治血，血行風自滅，可謂要言不繁。予數十年來，守此法以治類中，未有不效。雖初病亦有痰涎壅塞，不得不先為疏通者，然如活絡丹方，不宜多用，恐養陰不及，反耗其陰也。乃乾隆年間，揚州鹽商；.....今之人先天不足，氣血多虧，加以利欲熏其心，酒色耗其腎，肝失所養，木燥生風，類中之症多由於此。能先事預防，一病即治，調養得法，或即痊癒，或帶病延年。予所治者不少，大約除中風不語，最難獲效，予卻不治，餘則鮮有無效者，但總不用再造丸耳!如莊儀吉類中風幾二十年，至今尚存。劉頌芬類中十年，尚能遊覽。龔趙氏乃吾義女，類中治癒，今已十餘年，並不復發。又治丹徒縣熊公，今亦十餘年不復發，即如今歲朱惠疇、王新樓皆有中象，一治而愈。.....

予治類中症，嘗用十味溫膽湯加減。其方有開有合，以開進補，以補進開，不涼不暖，調理最宜，而治類中為尤合。惟初病夾痰，不宜用參，則易以沙參、孩兒參；初病風火交盛，則以地易熟地；心肺火旺，則以麥冬易遠志，以白芍或女貞易棗仁。若夫筋惕肉 ，則羚羊角在所必用，所謂入肝舒筋之聖藥也；更佐以 ，雖口眼歪斜，無不應手而愈。至經絡不和，血脈不通，則加以參須、歸須，謂之二須飲；或助以橘絡、絲瓜絡，謂之二絡飲。至大便結燥，養陰即以潤燥，久自能通，或以五仁潤之，切不可下，致犯虛虛也。方藥甚多，不能盡述，大致如此，在後人神而明之，觸類而長之耳!

附錄 龔趙氏常服調理方

大生地(八錢) 北沙參(二錢) 大白芍(三錢) 大麥冬(三錢) 法半夏(一錢五分) 陳皮(八分) 雲苓(三錢) 生甘草(八分) 枳殼(一錢) 鮮竹茹(三錢)時有加減，總不出此範圍。用十味溫膽意，而不拘拘成法。如女貞、羚羊、 、二須、二絡等，亦臨時酌用。此方服數十劑全愈，迄今三十餘年，其方珍藏，其人猶健，豈易易哉!

格式化: 框線:: (實心單線, 自動, 0.5 pt 線段粗細)

病房主任許珮毓主任：

1. 須了解此病患入住中醫病房的治療目的為何? 中醫可給予的治療方向與目標?
2. 此位患者為中風後肢體無力、長期臥床病患，且患者本身過度肥胖、飲食不節，在住院照護上，須注意哪些可能併發的問題? Ex, 感染、褥瘡、代謝症候群…
3. 在理學檢查上應記錄 coma scale (E4V5M6), muscle power,身上管路 (NG? Foley?)
4. Rivaroxaban 為直接抑制凝血因子 Xa 的口服抗凝血劑，使用適應症為: 1.用於非瓣膜性心房顫動(non-valvular atrial fibrillation)且有下列至少一項危險因子，預防中

風及全身性栓塞(systemic embolism)。危險因子例如:心衰竭、高血壓、年齡大於等於 75 歲、糖尿病、曾發生腦中風或短暫性腦缺血發作(transient ischemic attack)。 2.用於靜脈血栓高危險群(曾發生有症狀之靜脈血栓症)病患，以預防其於接受下肢重大骨科手術後之靜脈血栓栓塞症(VTE)。

病患為出血性腦中風，因另有心臟問題服用 Rivaroxaban，此時是否適合再併用中藥活血化瘀藥?

主治醫師楊政道醫師：

暫中斷停藥一個月。病患肢體活動不利之情況大致穩定化但最大的問題還是患處與大腦的神經連結尚未連上，故患肢仍無法活動，這是之後需要復健的地方。

楊賢鴻部長：

本建議為CVA後復健，治療著重於改善未梢血循環過度muscle spasm的不適感，因此可重用，疏筋活血法或純活血生津一類藥物，若伴有陰虛則適度給予養陰藥。

指導醫師：

十五、 六大核心內容實施成果：

1. 病人照護 (patient care)
   建立「以病人為中心」的思維模式，蒐集正確且必要的醫療診斷資訊，再利用精確的臨床判斷，擬定預防、診斷與治療性處置的選擇，充分告知病人，並能完整執行相關的診治程序。
2. 醫學知識 (medical knowledge)
   以開放且有辨證力的方式搜尋新知，能嚴謹評估並區分證據力，擷取有效實用的知識並於臨床上應用之。從病人主訴應想起與西醫相關臨床知識，以免延誤病人診治。
3. 從工作中學習及成長 (practice-based learning and improvement)
   利用經驗做出最有利於患者的判斷，但在此過程中還必須不斷地自我反省與提升思維能力，並在態度與能力上反覆作自我挑戰。
4. 人際關係及溝通技巧(interpersonal and communication skills)
   需溝通的不只是醫病，還有醫療團隊間與社會的第三者，特別的是在台灣不只要能用心聆聽，更要學會閱讀人性。
5. 專業素養(professionalism)
   人文、倫理、待人處世、敏感度與同理心都是重要的素養，先成功做人，再學當醫師。
6. 制度下之臨床工作(system-based practice)

邏輯思維要有系統性，醫學知識要有系統性的整合，醫療照護要有體制系統性，才能提供給病人最佳的照護。

記錄學員：R1 饒以愛

十六、 指導醫師講評

學員辨證屬痰熱互結，分析屬合理，但處方用藥與辨證未能完全吻合，中風證臨床醫師一般喜用補陽還五湯加減，但清代李冠仙《知醫必辨》用十味溫膽湯加減更為合拍，可供參考

指導醫師：郭忠禎

格式化: 靠左

格式化: 字型: (英文)標楷體, (中文)標楷體